

# SEXUAL OFFENSE: PRACTICE AND REPORT

DR. VIJARN VACHIRAWONGSAKORN, MD



**ข่มขืนลูก 10 ปี**



**รวบแกนสังคม  
ไซเฟอร์ที่ม  
ข่มขืนถ่ายคลิป**

ตำรวจ สน.หัวหมาก บุกรวบไซเฟอร์แท็กซี่ที่น  
คาห้องพัก ย่านอ่อนนุช ก่อเหตุข่มขืน ถ่ายคลิป  
ผู้โดยสารสาว เหยื่อระดับอารมณ์ไม่ไหว ตบหน้า  
ถึงโรงพัก อ้างทำเป็นครั้งแรก จนท.ไม่ปักใจเชื่อ  
พบเคสต้องคดียาเสพติด...



**จับแล้วหนุ่มข่มขืนหมา**

ที่มา: Thairath Online

# Related Law

- \* ปอ.มาตรา 276 “ผู้ใดข่มขืนกระทำชำเราผู้อื่น โดยขู่เข็ญด้วยประการใด ๆ โดยใช้กำลังประทุษร้าย โดยผู้อื่นนั้นอยู่ในภาวะที่ไม่สามารถขัดขืนได้ หรือ โดยทำให้ผู้อื่นนั้นเข้าใจผิดว่าตนเป็นบุคคลอื่น ต้องระวางโทษจำคุกตั้งแต่สี่ปีถึงยี่สิบปี และปรับตั้งแต่แปดหมื่นบาทถึงสี่แสนบาท”
- \* ปอ.มาตรา 277 “ผู้ใดกระทำชำเราเด็กอายุยังไม่เกินสิบห้าปีซึ่งมิใช่ภริยาหรือสามีของตน โดยเด็กนั้นจะยินยอมหรือไม่ก็ตาม ต้องระวางโทษจำคุกตั้งแต่ห้าปีถึงยี่สิบปี และปรับตั้งแต่หนึ่งแสนบาทถึงสี่แสนบาท”

- \* การข่มขืน คือ การบังคับ
- \* พระราชบัญญัติแก้ไขเพิ่มเติมประมวลกฎหมายอาญา (ฉบับที่ 27) พ.ศ. 2562
- \* กระทำชำเรา หมายความว่า กระทำเพื่อสนองความใคร่ของผู้กระทำ โดยการใช้อวัยวะเพศของผู้กระทำล่วงล้ำอวัยวะเพศ ทวารหนัก หรือช่องปากของผู้อื่น
- \* การกระทำโดยใช้วัตถุหรืออวัยวะอื่นซึ่งมีใช้อวัยวะเพศล่วงล้ำอวัยวะเพศหรือทวารหนักของผู้อื่นเป็นความผิดอนาจาร โดยการล่วงล้ำ

- \* ในทางปฏิบัติ การข่มขืนกระทำชำเรา มักมีองค์ประกอบสำคัญคือ
  - \* อวัยวะเพศของผู้ก่อการสัมผัสหรือล่วงล้ำอวัยวะเพศ ทวารหนัก หรือช่องปากของผู้อื่น
  - \* การกระทำเป็นไปโดยปราศจากความยินยอมจากเหยื่อ
- \* การอนาจาร คือ การกระทำทางเพศเพื่อสนองความใคร่ หรือกระทำการลามก โดยมีได้มีเพศสัมพันธ์

# Goals of medico-legal examination

- \* Medical
  - \* Assess and treatment injury
  - \* Preventions of STDs and pregnancy
  - \* Refer for continuing care
  - \* Educations
- \* Forensic
  - \* Document any evidence of trauma
  - \* Proper collections of evidence
  - \* Interpretation

# Approach to a rape victim

- \* Patient evaluation
- \* Informed consent
- \* History taking
- \* Physical examination and specimen collection
- \* Prevention of STD and pregnancy
- \* Interpretation and report

# Patient evaluation

- \* Life-threatening conditions
- \* Physical aspects
  - \* Physical injury
  - \* Toxicology
  - \* OB-GYN: injury, STD, Pregnancy
  - \* Mental issues: Intelligence, PTSD
- \* Forensic aspects: sexual intercourse or not



# Informed consent

- \* Healthy individuals
- \* Minors
- \* Intoxicated/unconscious persons

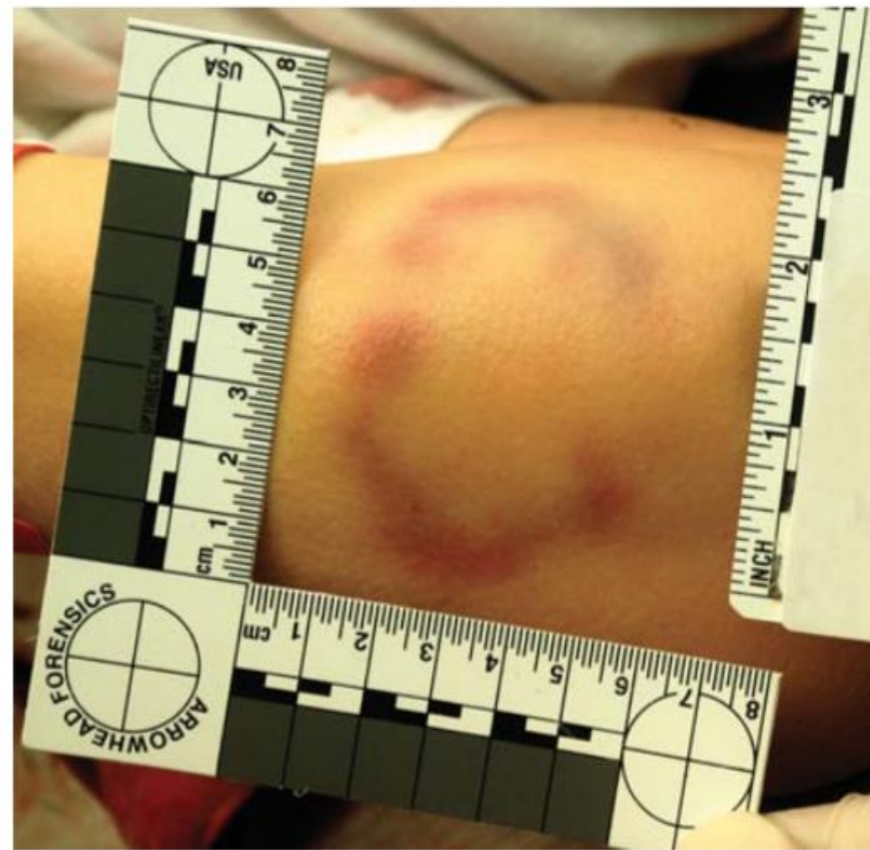
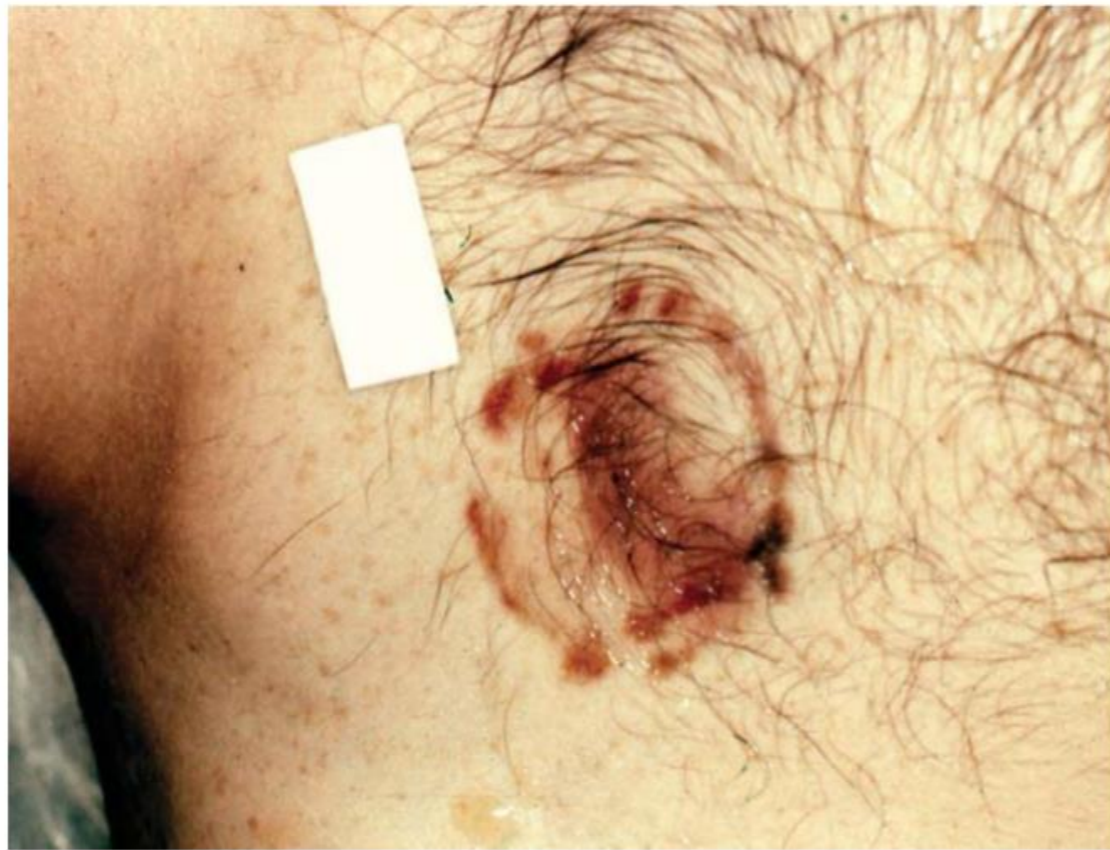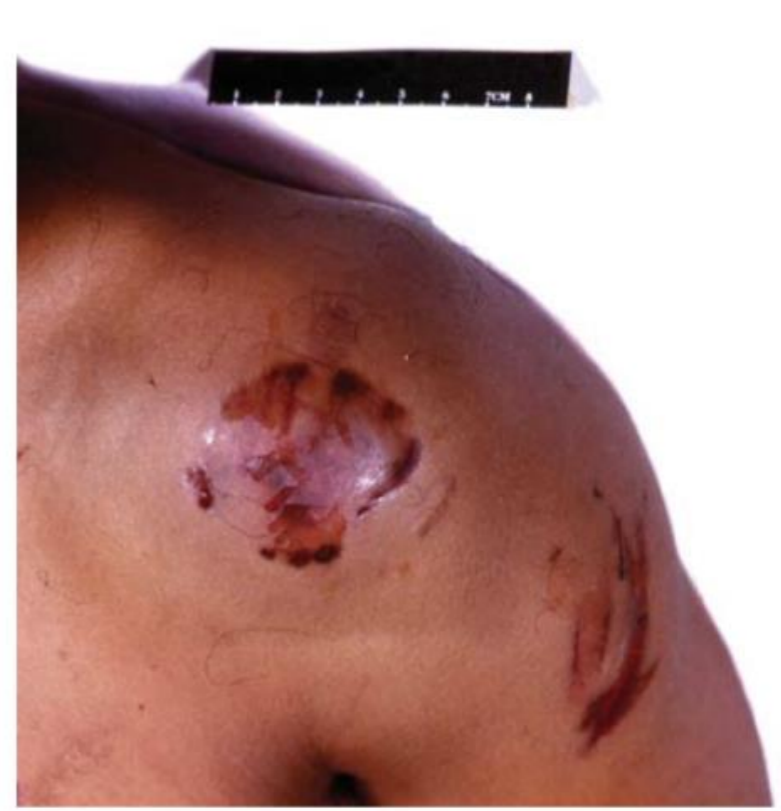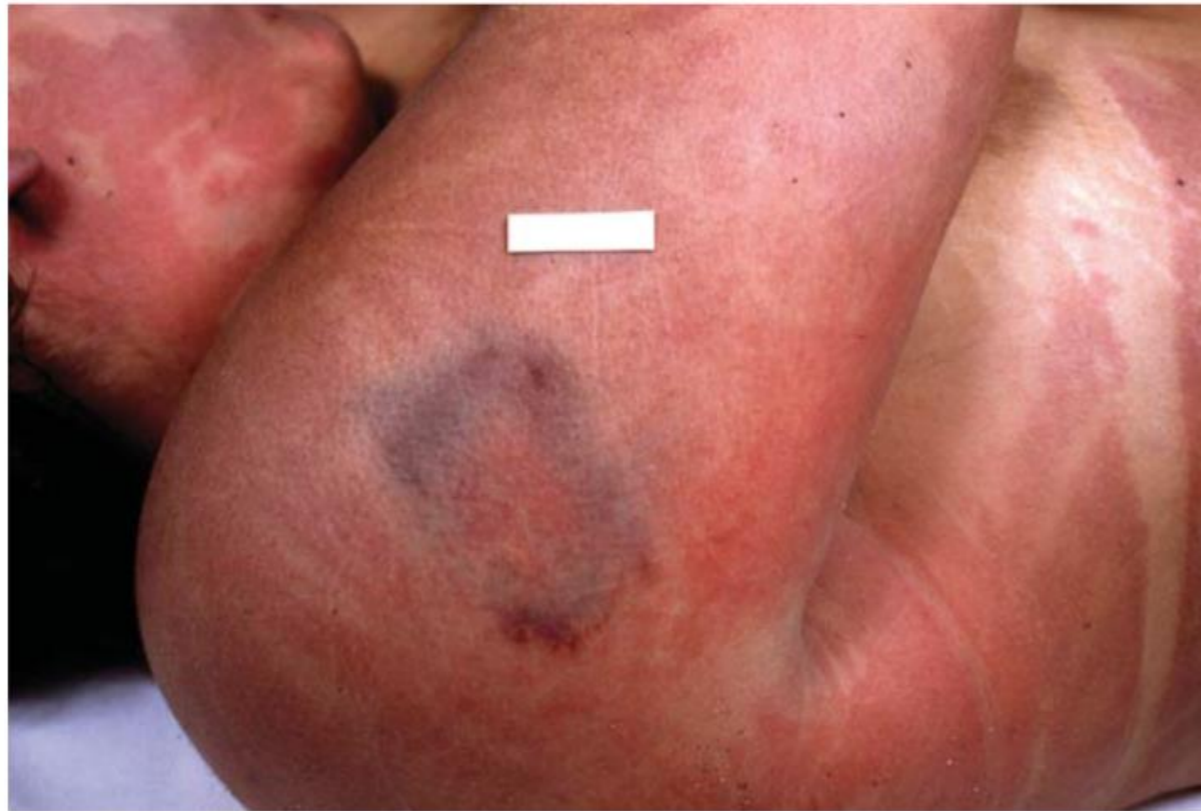# History taking

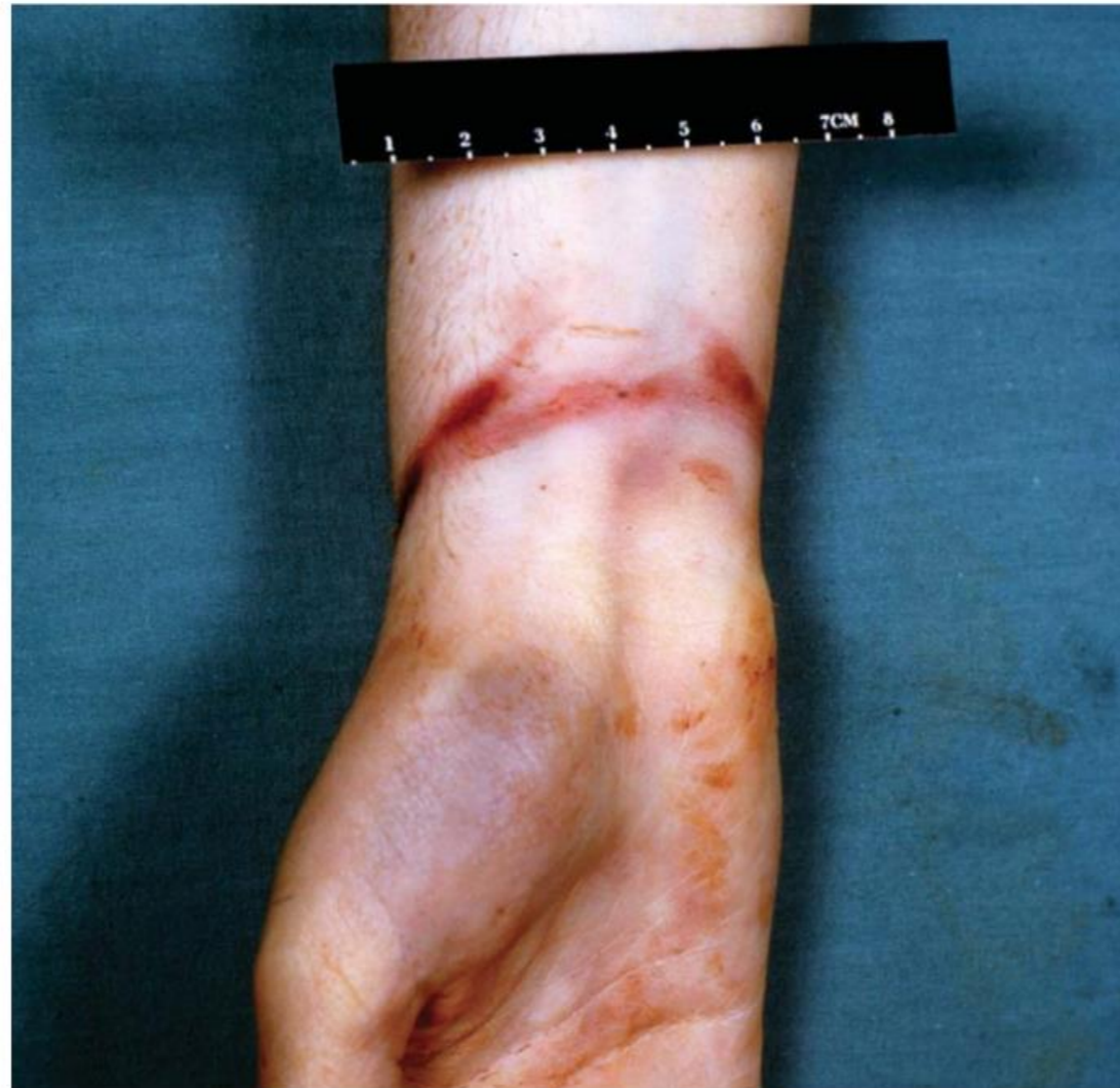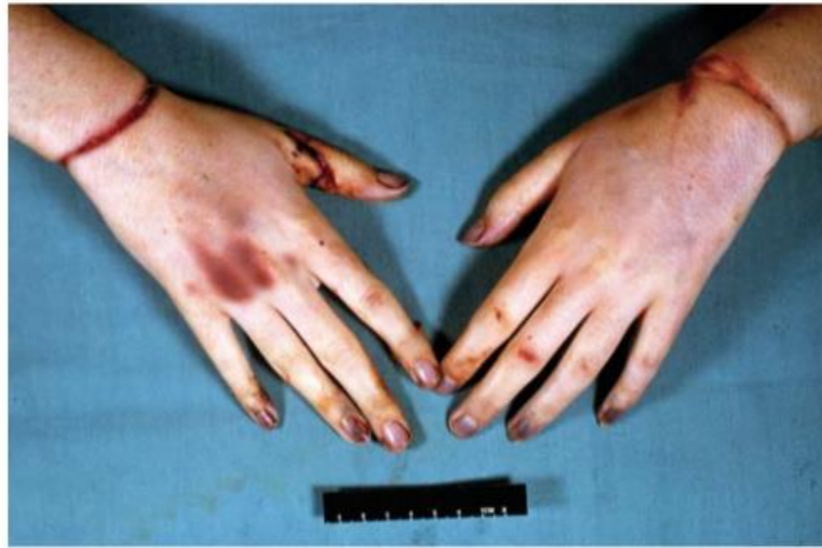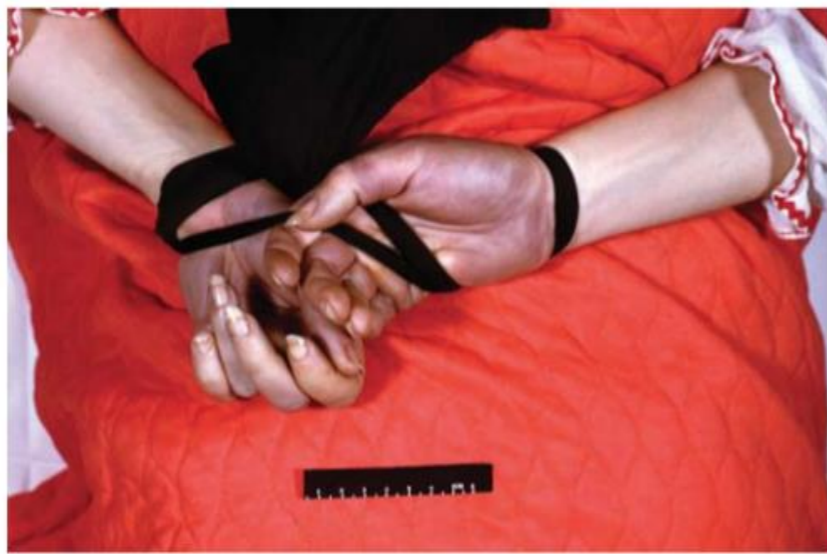- \* General: background of the victim, underlying disease
- \* OB-GYN: Menarche, LMP, pregnancy and abortion, contraception, STD, consensual intercourse
- \* Forensic
  - \* Assailant: number, relationship etc.
  - \* Injury
  - \* Toxicology: voluntary drug, route, drug action
  - \* Sexual intercourse event and post-SI hygiene

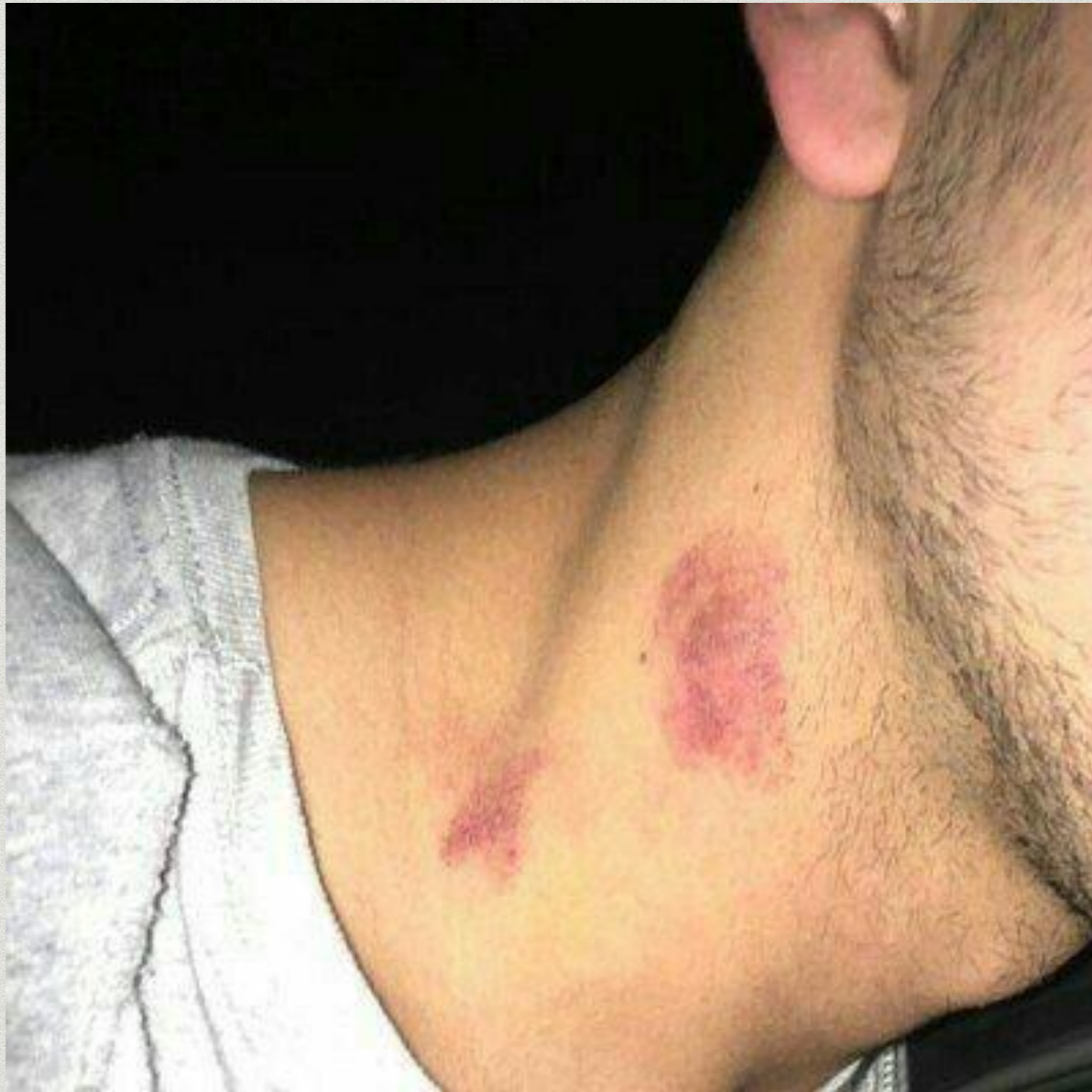# Physical examination

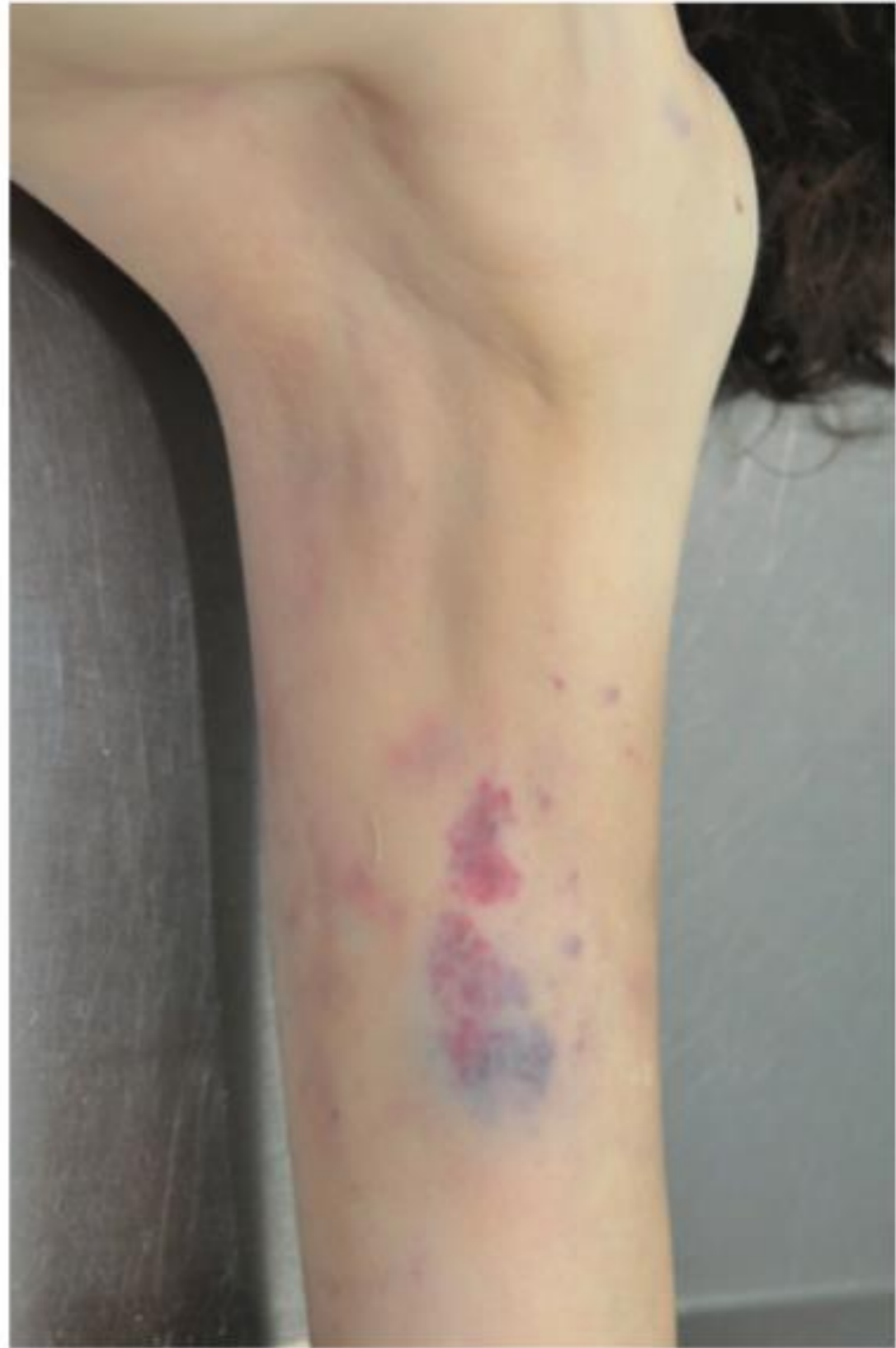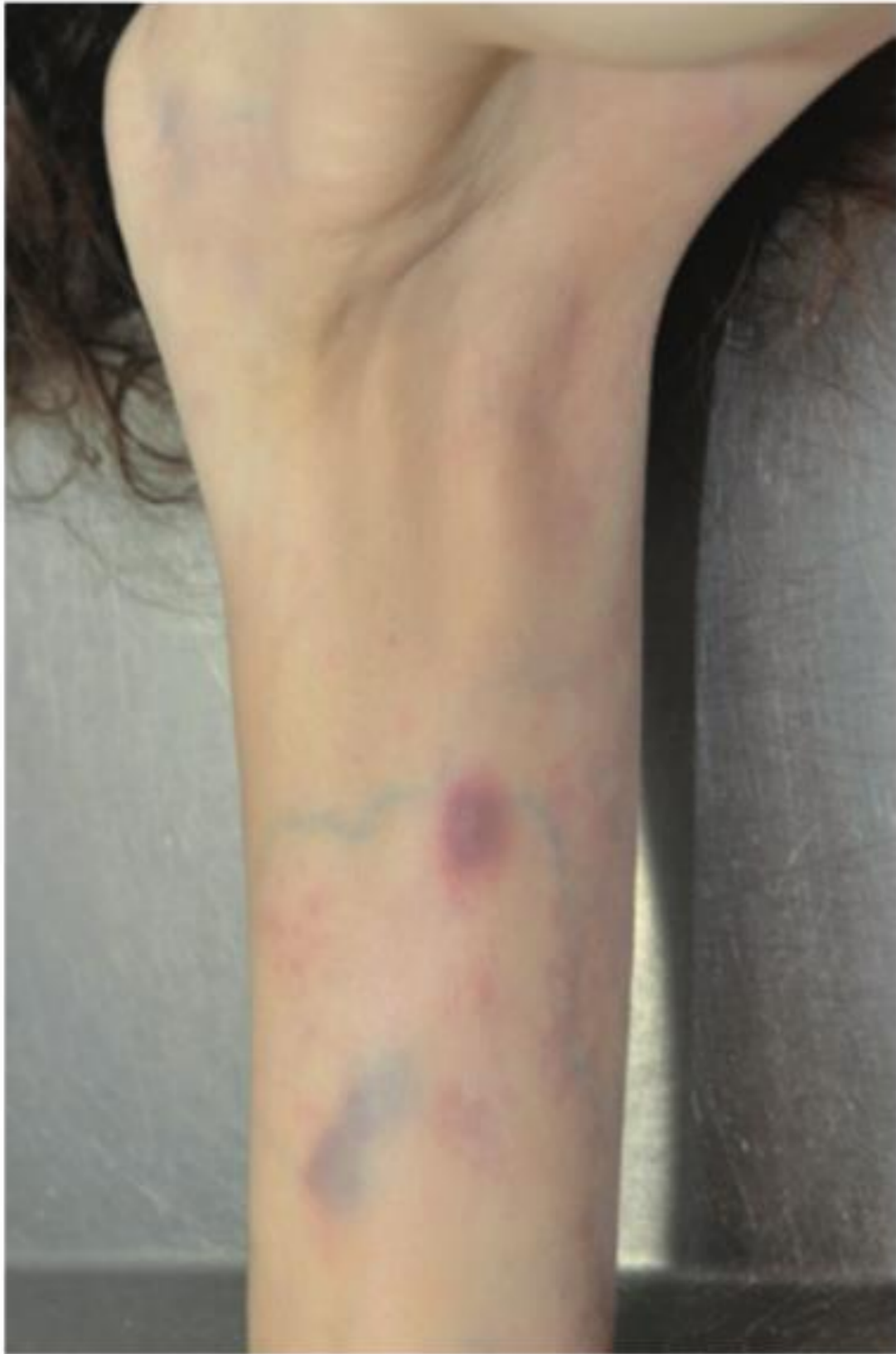- \* General appearance
- \* Physical and sexual development
- \* Clothing
- \* Mental status examination (if require)
- \* Physical injury
- \* Underwear injury
- \* Photograph injuries with scale













- \* Genital examination
  - \* No chemicals
  - \* External genitalia: mons pubis, labia majora, labia minora, posterior fourchette, hymen
  - \* Internal genitalia
- \* Vaginal discharge
- \* PV??????
- \* Moistened swab on saliva- or semen-stained area

- \* Most common site of genital injury

- \* Posterior fourchette

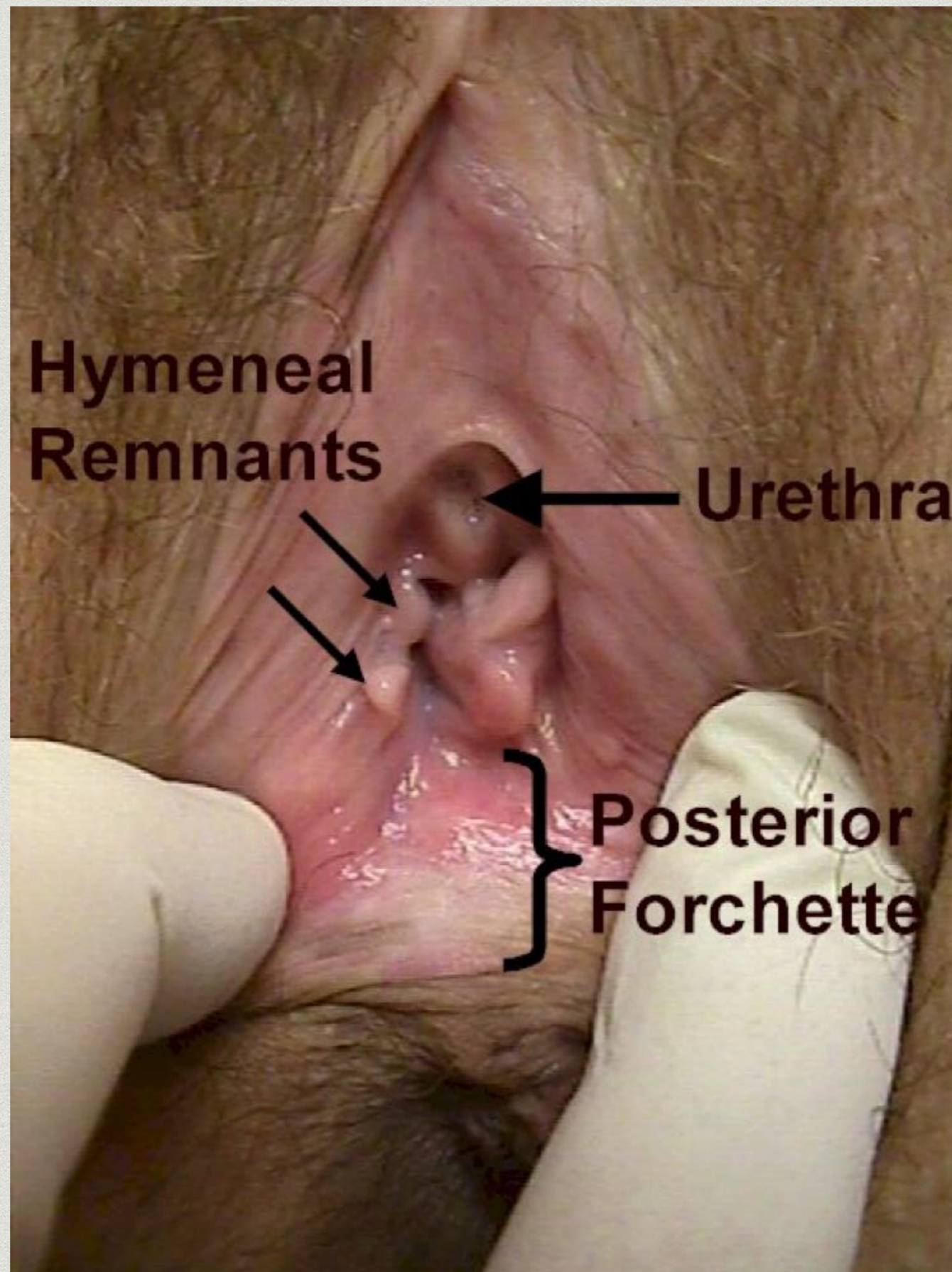
- \* Labia minora

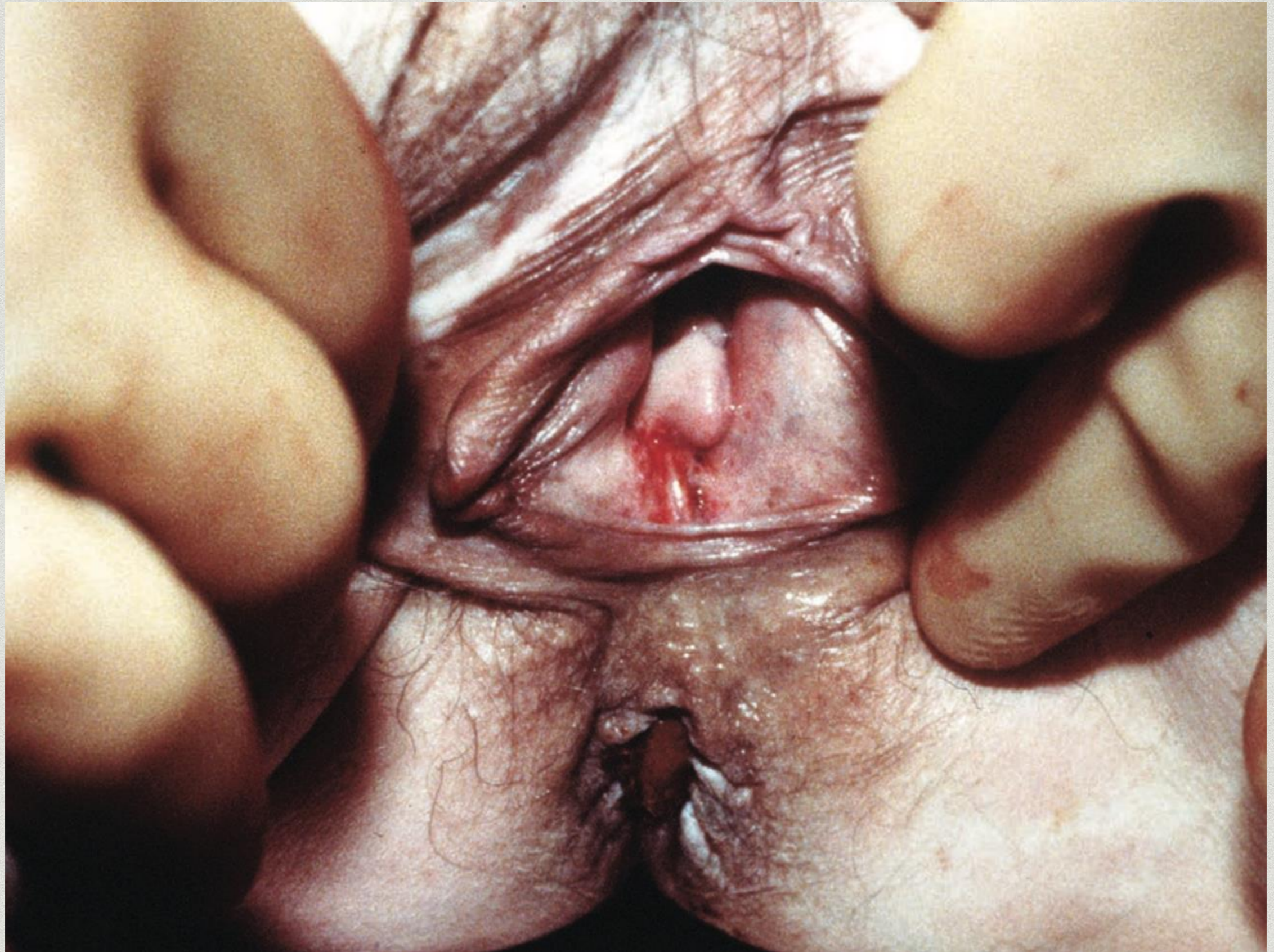
- \* Hymen

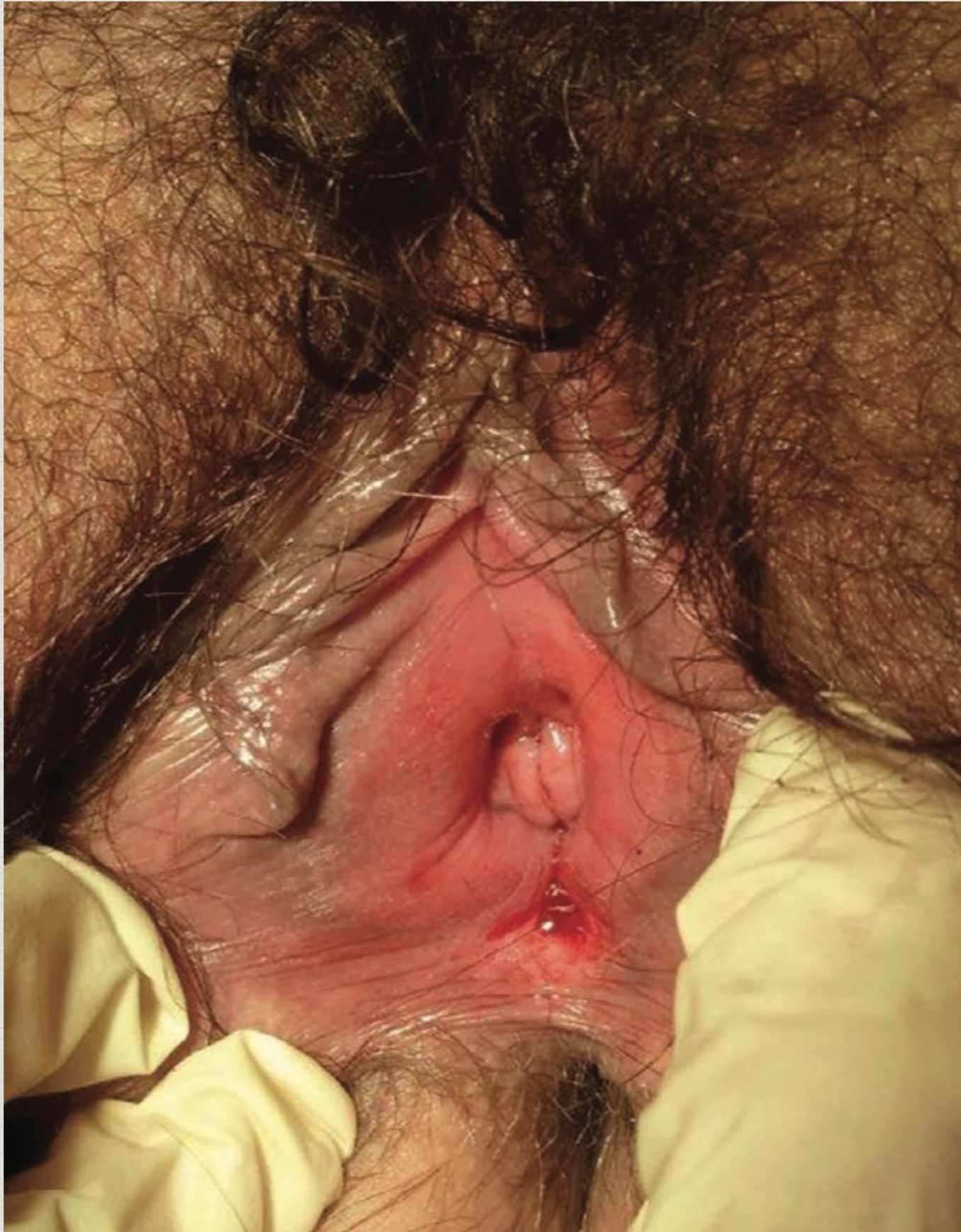- \* Fossa Navicularis

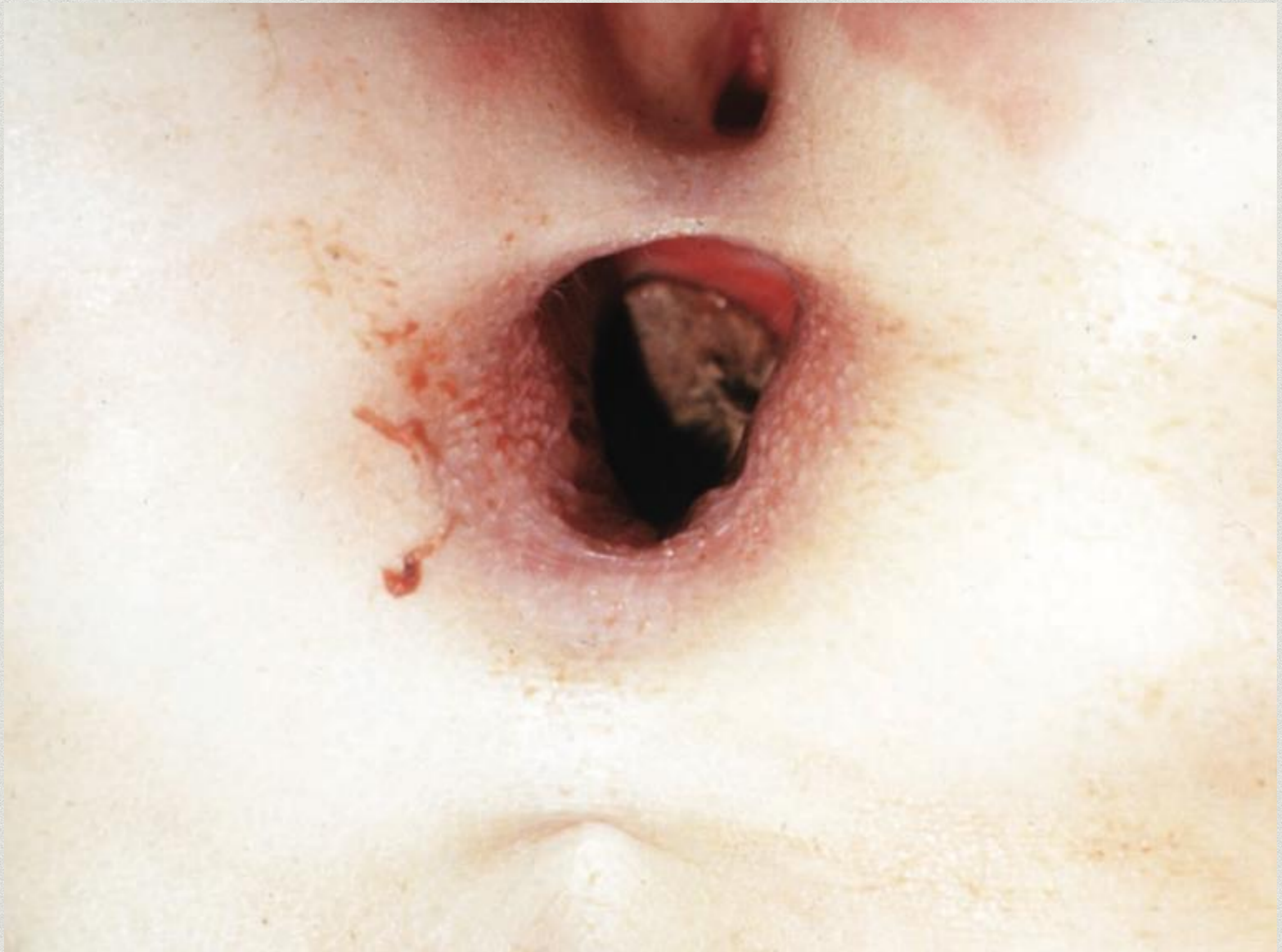- \* TEARS

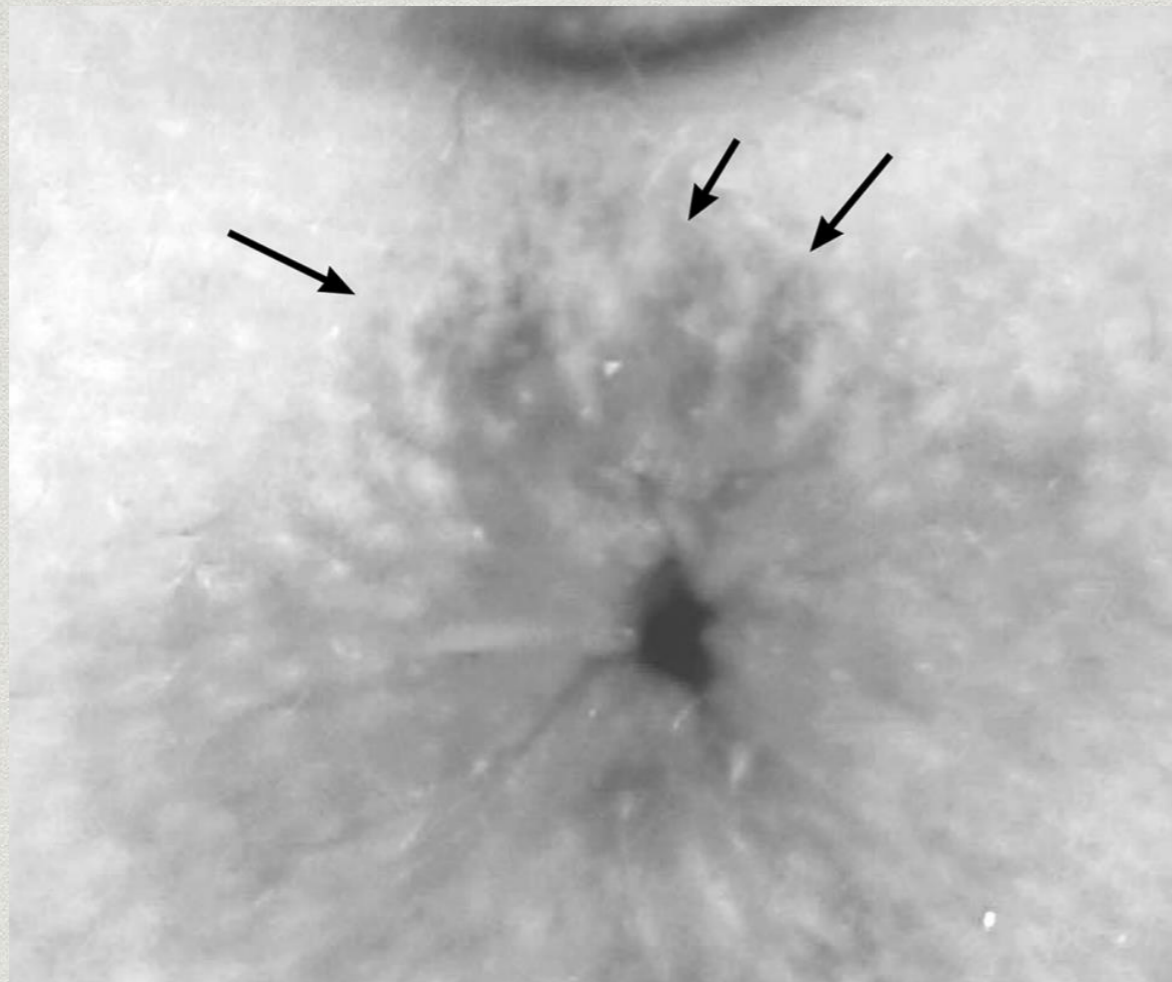
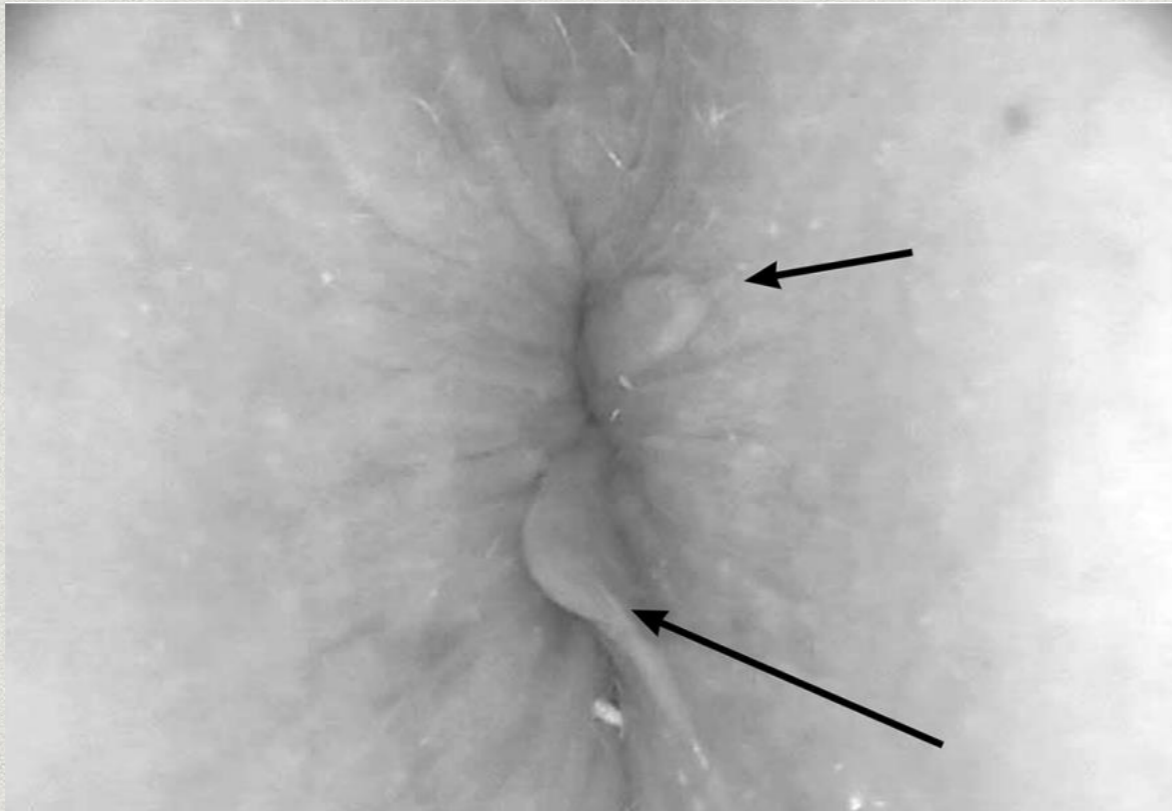
- \* T (tear/laceration)/ E (ecchymosis)/ A (abrasion)/  
R (redness)/ S (swelling)

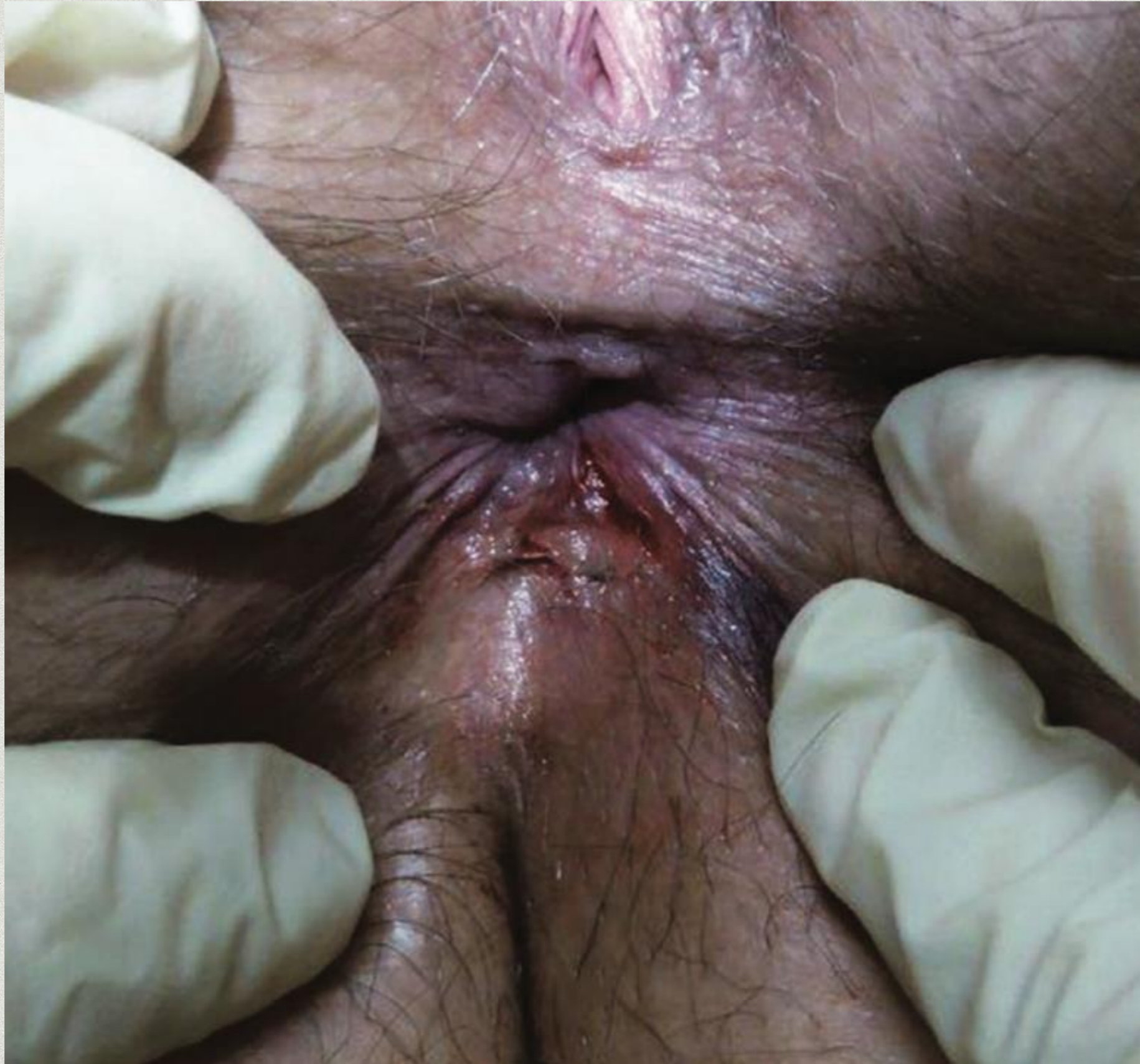






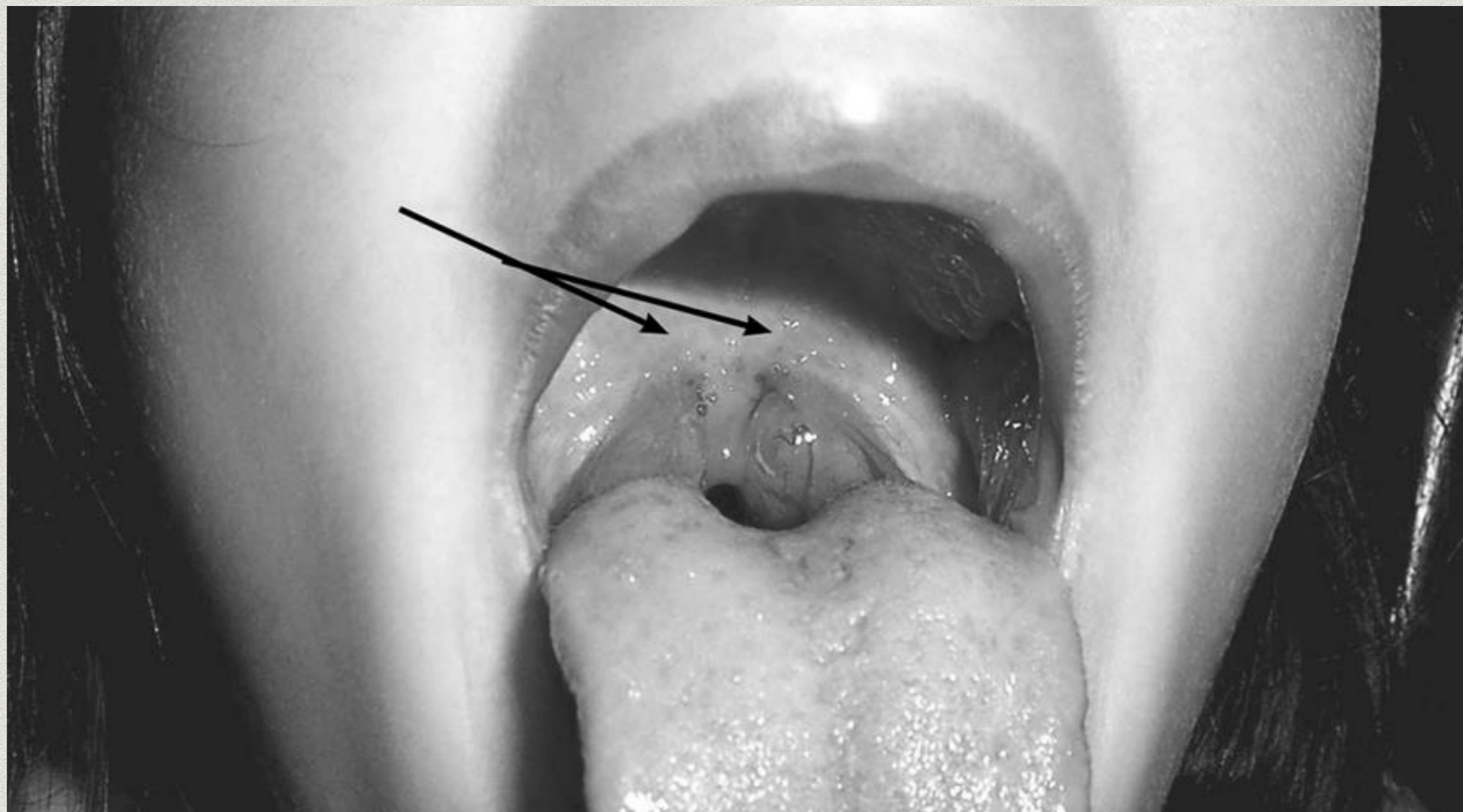




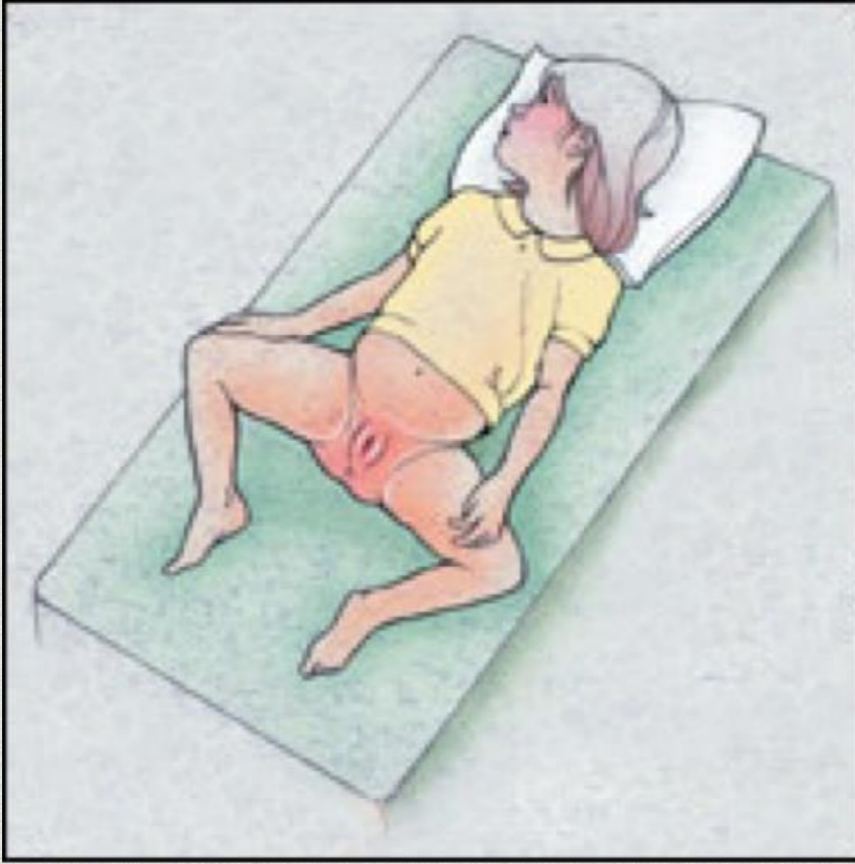

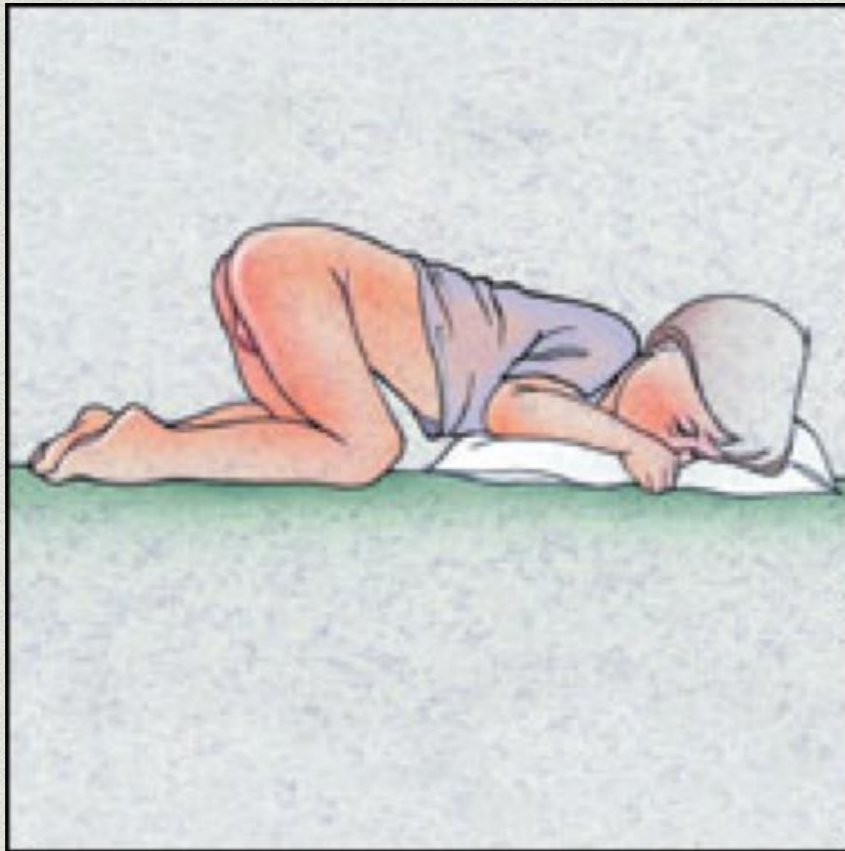
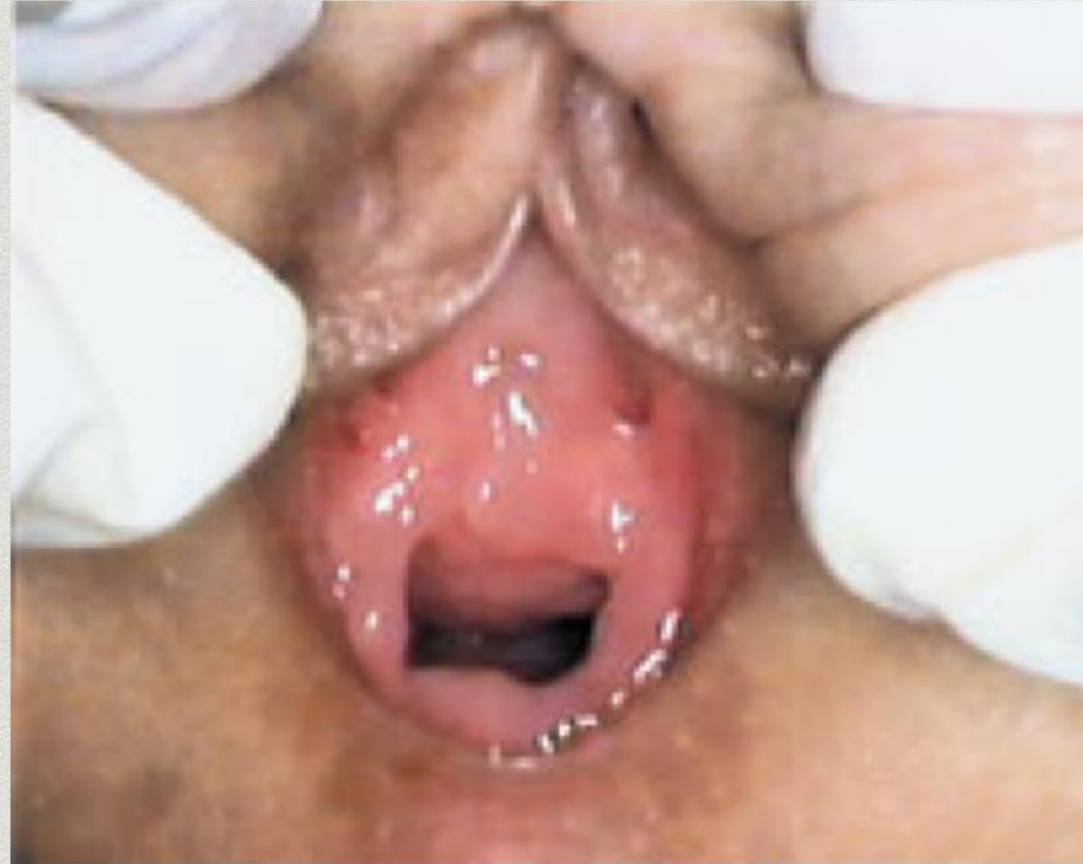# Fellatio



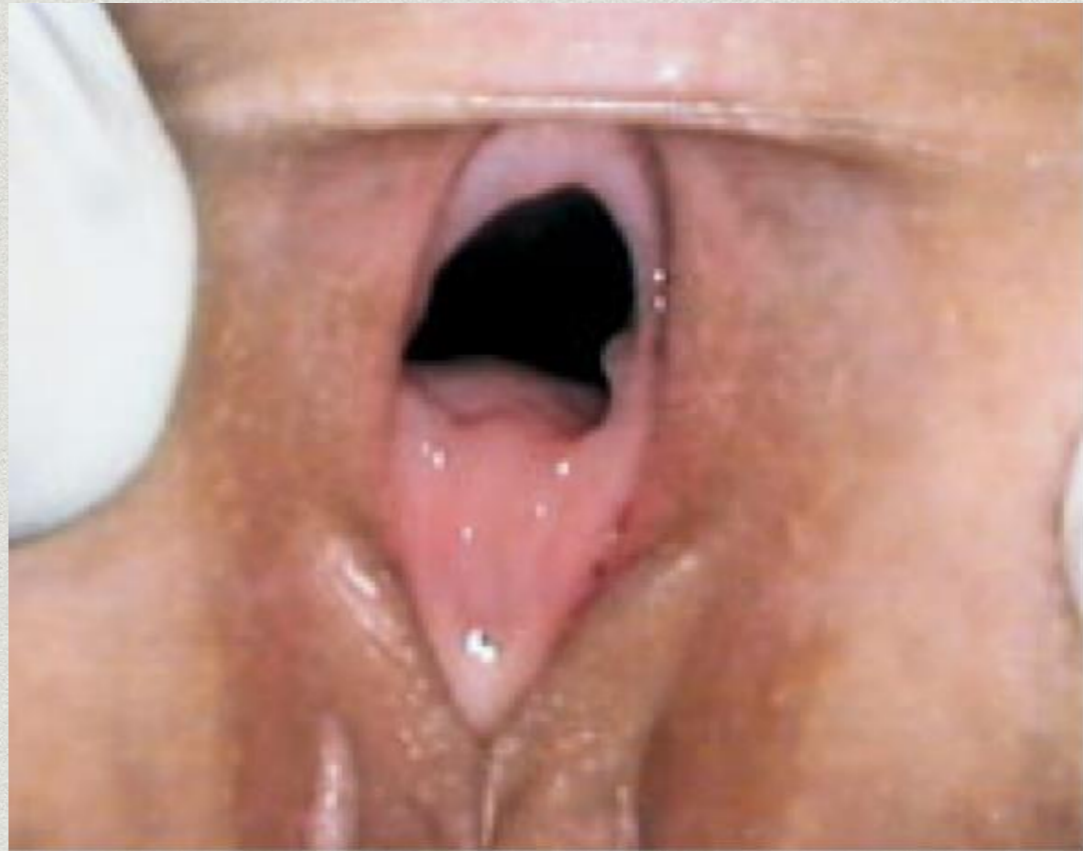- \* Genital examination of younger child
  - \* Frog-leg position
  - \* Supine labial separation/ traction
  - \* Prone knee-chest position



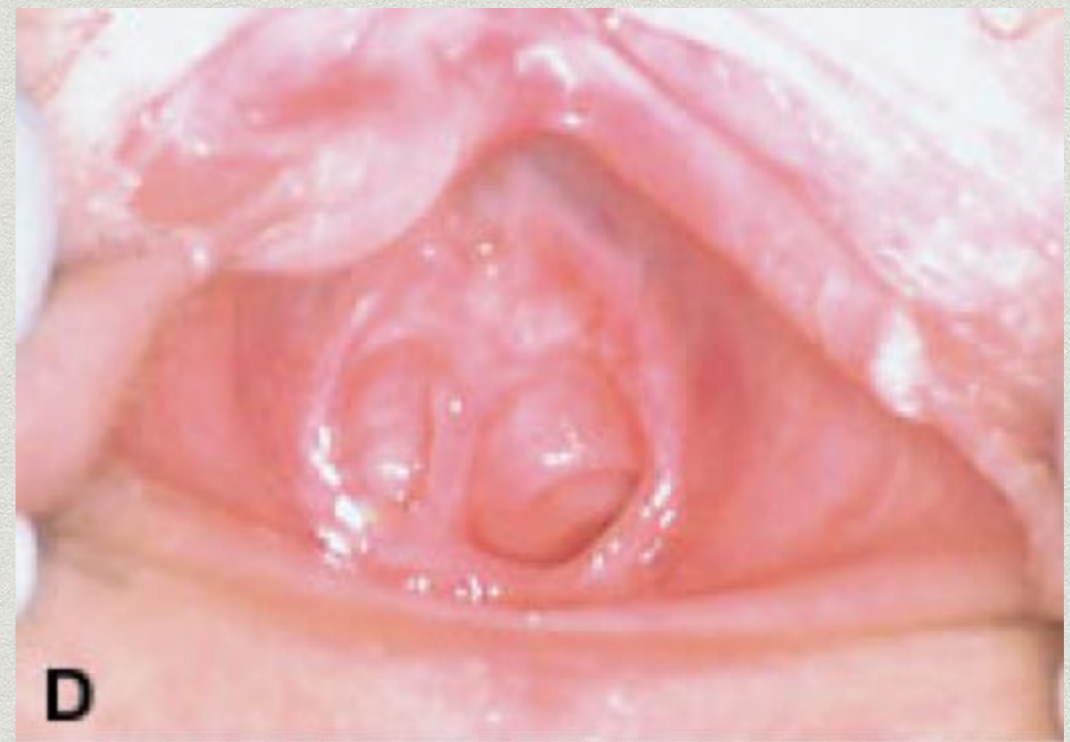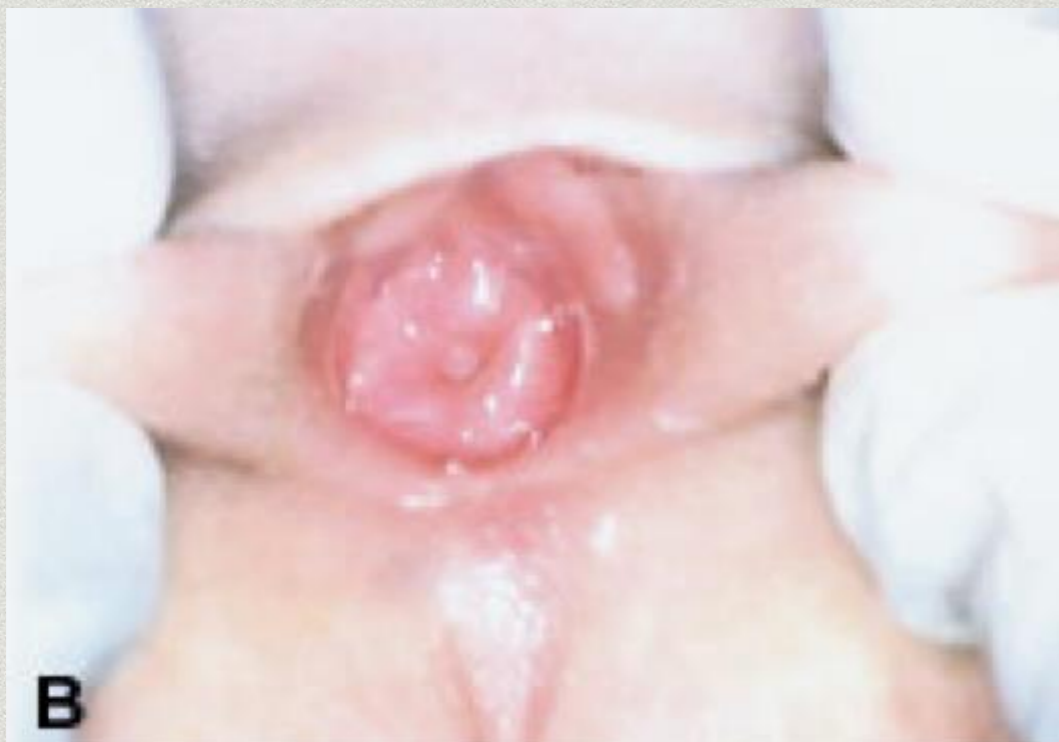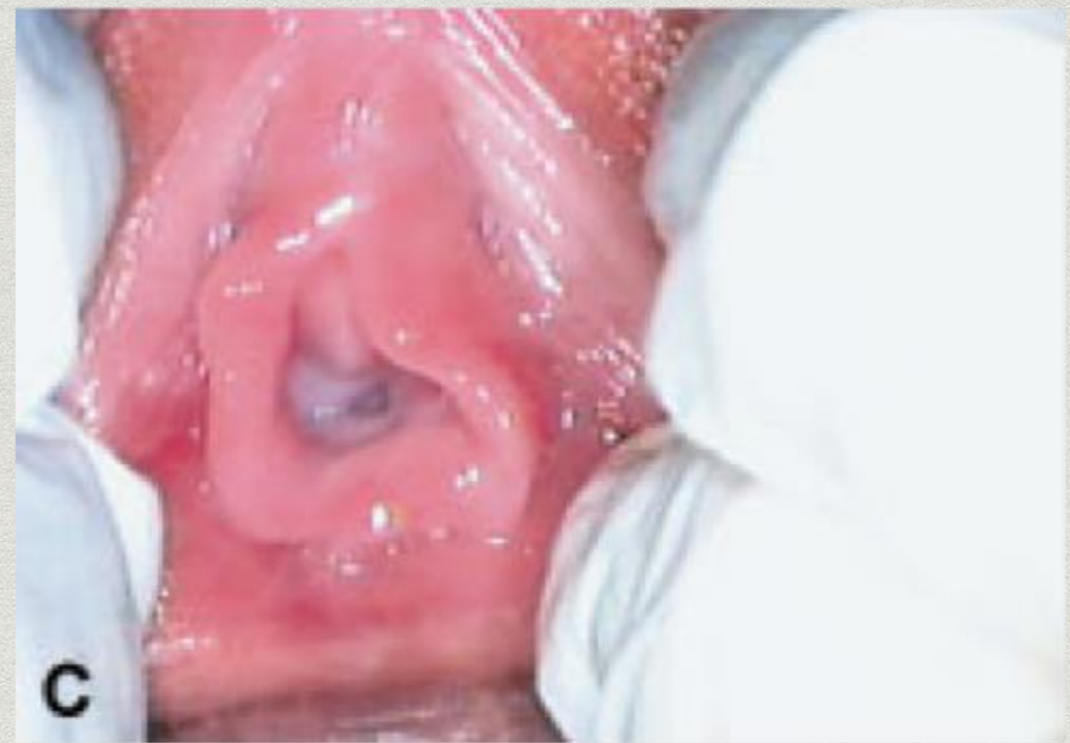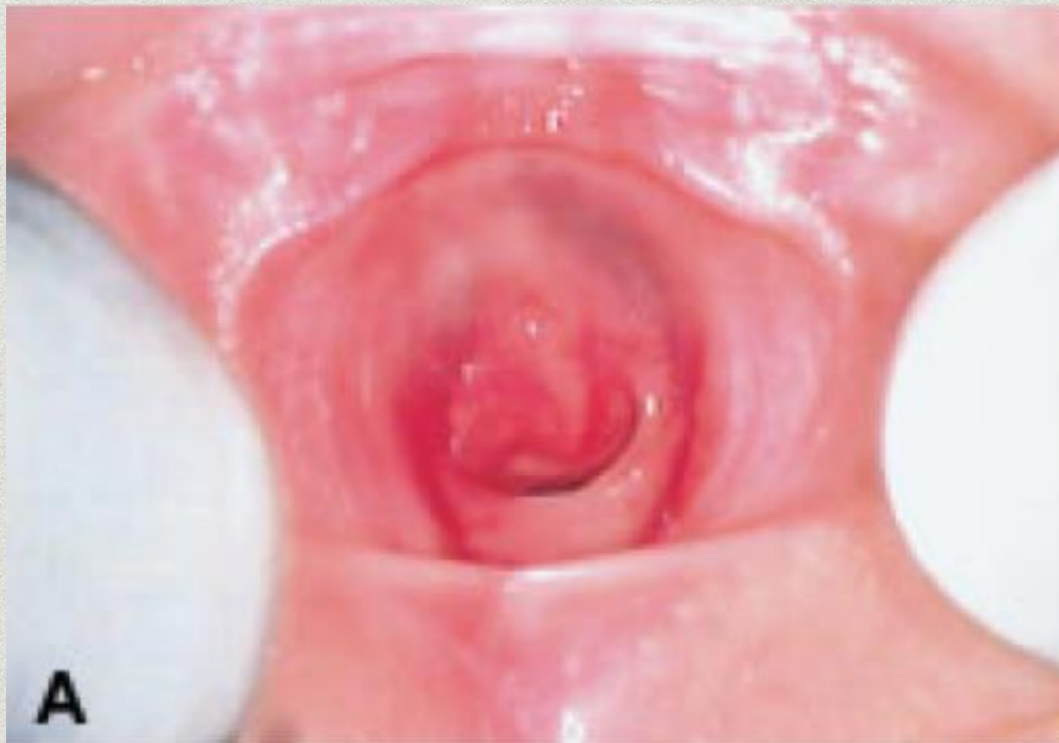Illustrations by Marcia Hartscock

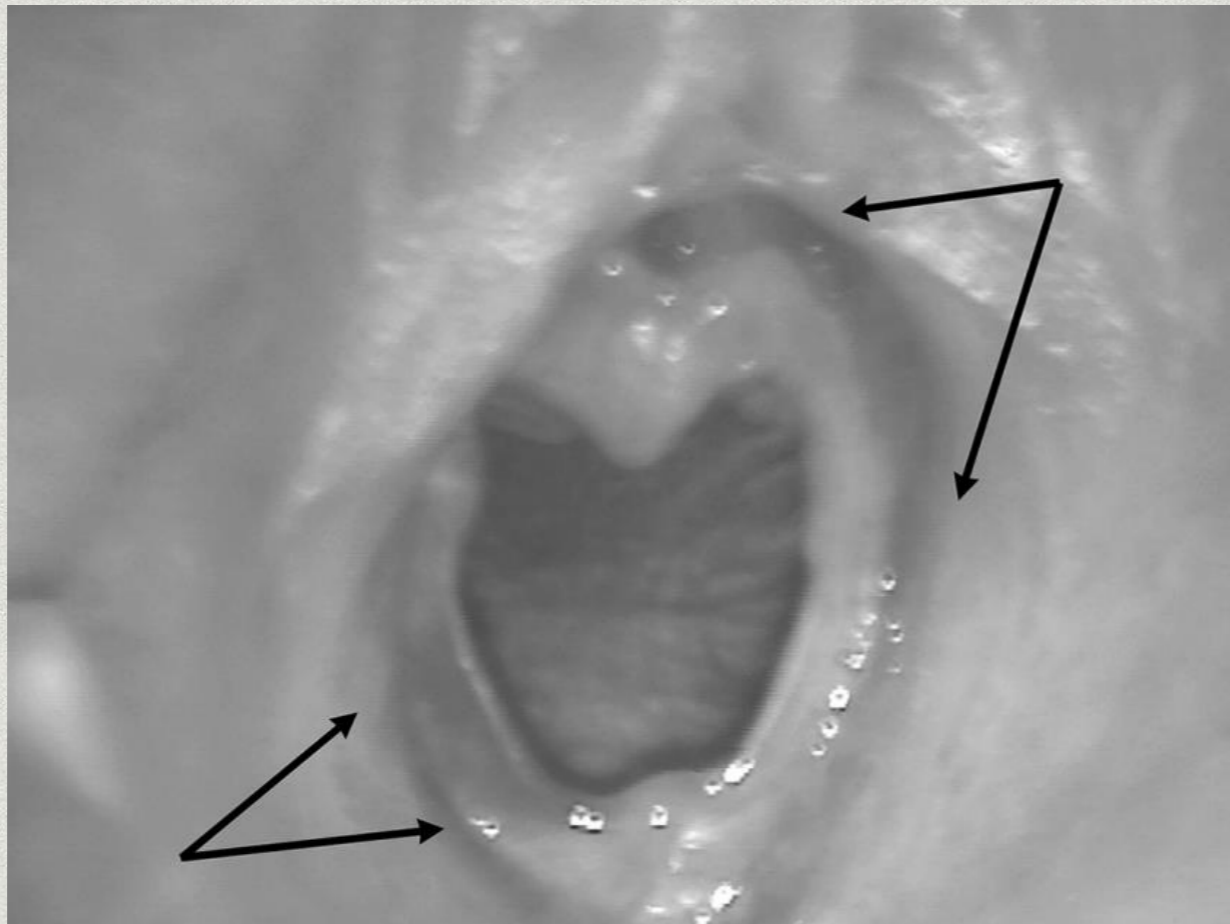
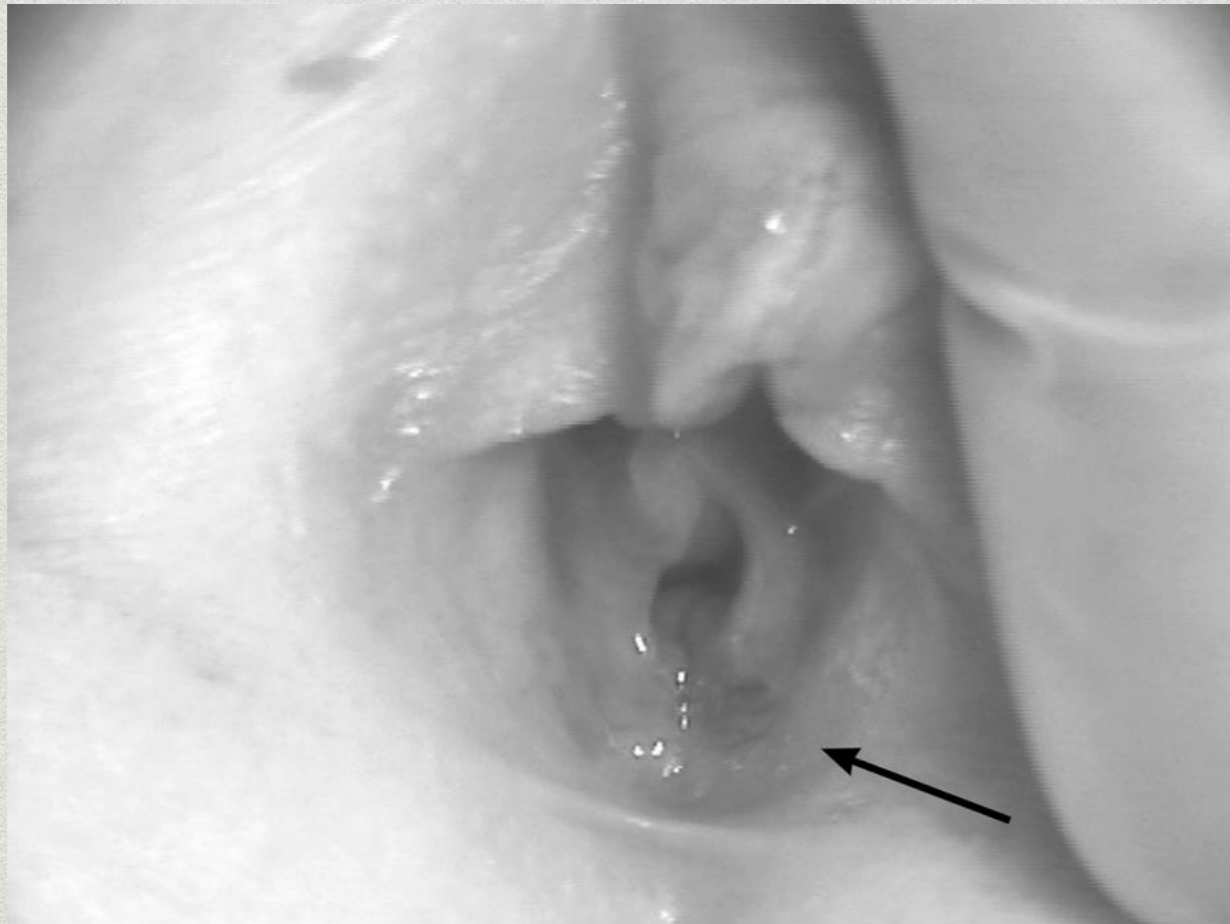


Illustrations by Marcia Hartscock



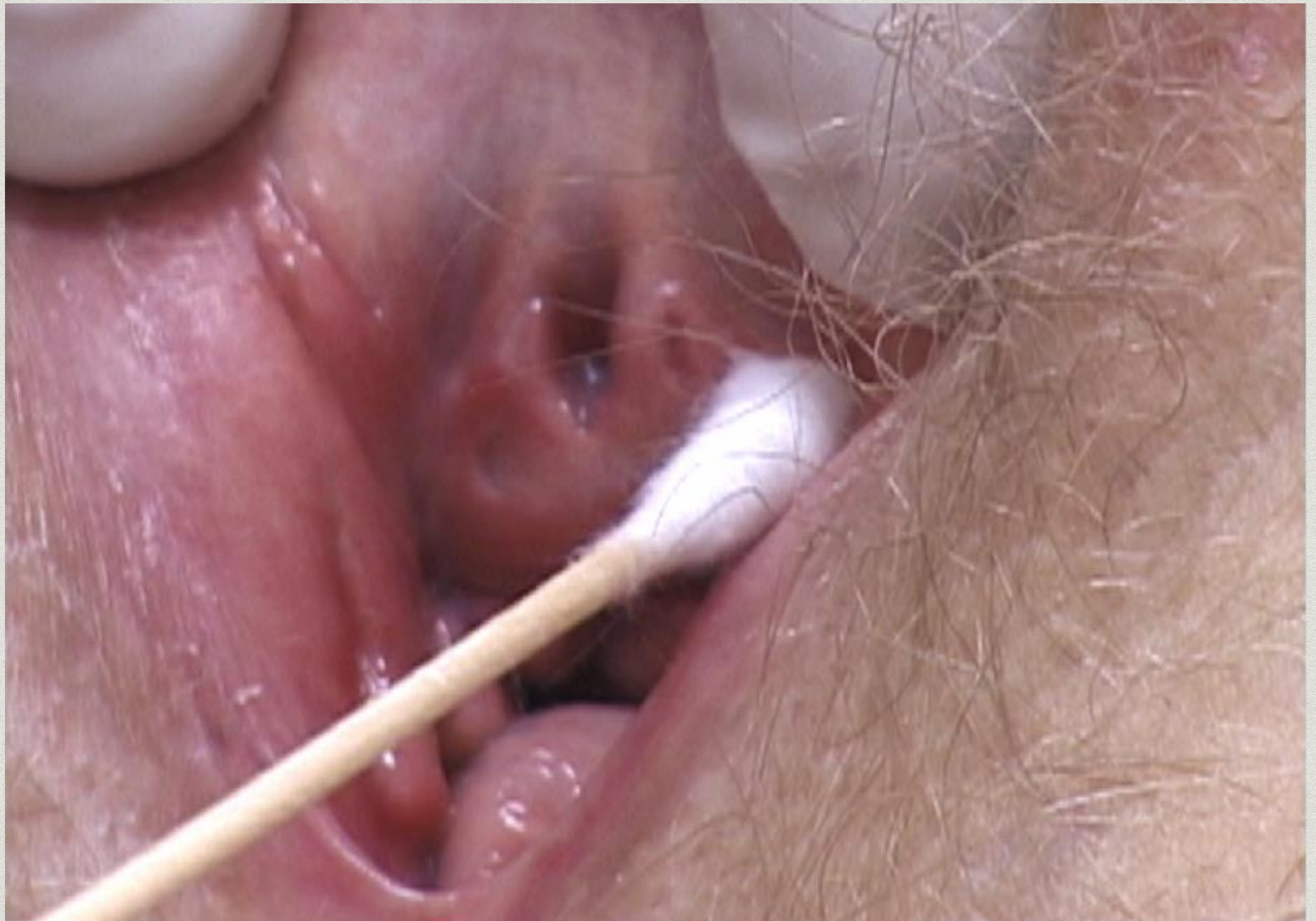- \* Variety of change in structure in the child age

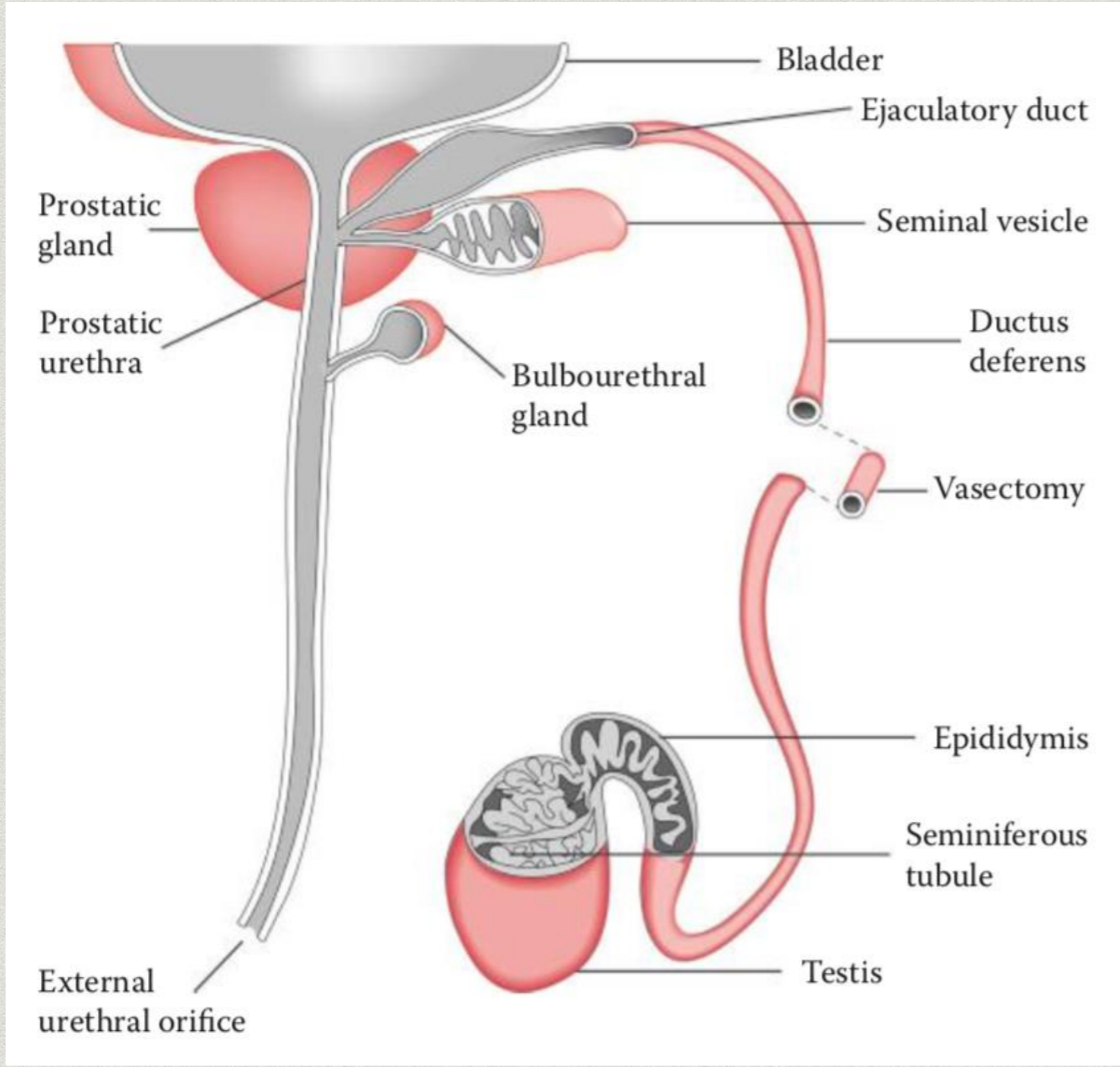




# Specimen collection

- \* Clothing
- \* Moistened swab on saliva- or semen-stained area
- \* Evidence collection
  - \* Introital swab
  - \* Posterior fornix swab
  - \* endocervical swab
- \* Air-dried and keep in paper bag
- \* Swab and culture for STDs
- \* Toxicological specimen collection: blood, urine, gastric content





Spermatozoa  
 Seminal fluid 60%  
 -Semenogelin  
 -Flavin

Prostatic fluid 30%  
 -Acid phosphatase  
 -PSA



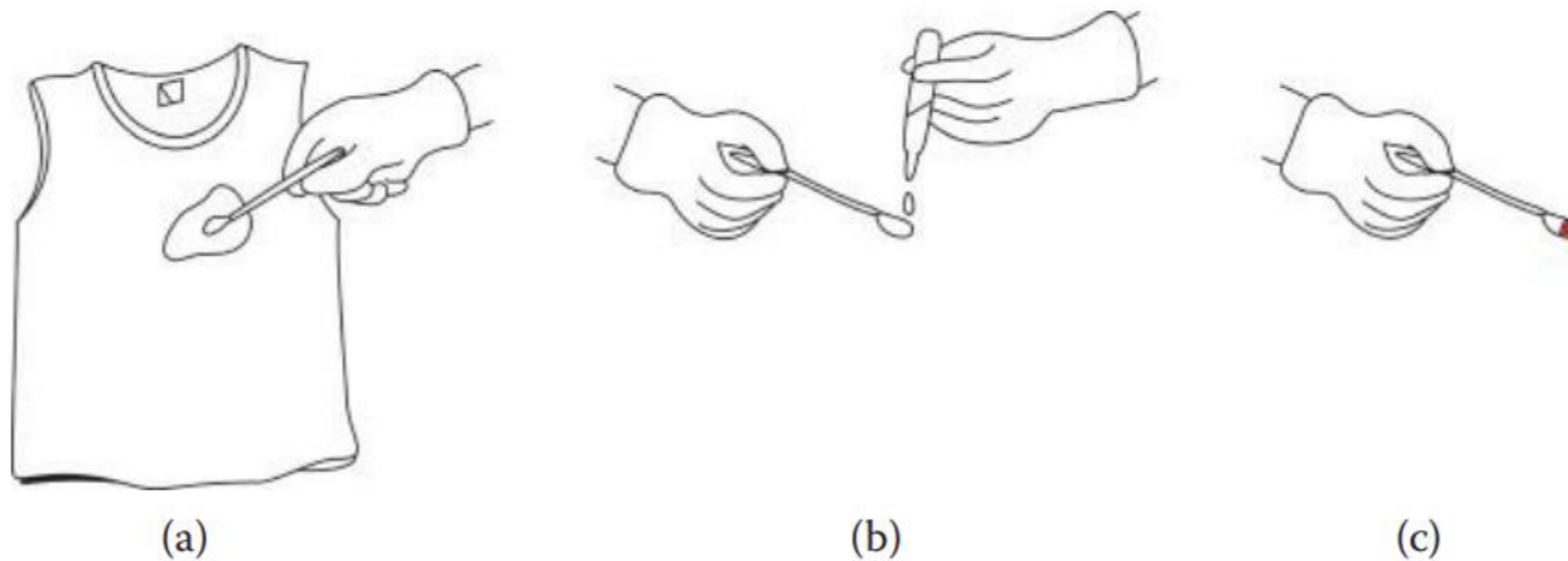

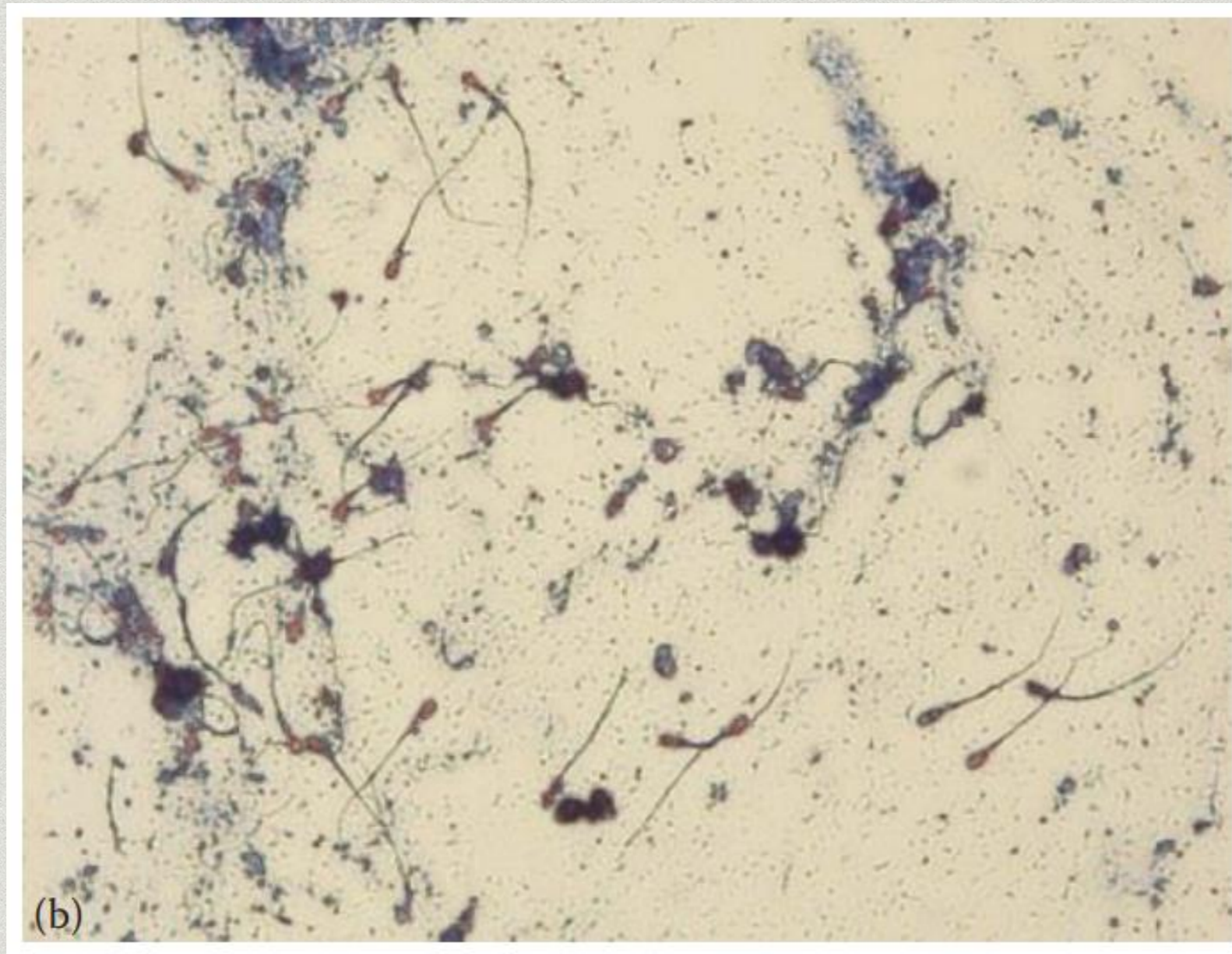


Figure 14.9 AP colorimetric assay. (a) A small amount of sample from the stain is transferred using a moistened cotton swab. (b) The substrate reagent is applied, followed by adding Fast Blue B reagent. (c) Purple coloration indicates a positive reaction. (© Richard C. Li.)





# CHAIN OF CUSTODY

# STD and pregnancy prophylaxis

- \* CDC recommended routine preventive therapy after sexual assault
- \* Chlamydia, GC, TV, Hepatitis B, AIDS
- \* Pregnancy

# Interpretation

- \* Wound
  - \* Blunt force trauma: abrasion, contusion, laceration
  - \* Genital injury: sign of penetration
  - \* No wound
- \* Semen analysis: presumptive, confirmatory test
- \* Consensual or not? - not the doctor's role

- \* Finding
  - \* General appearance: development, height, weight
  - \* Mental status
  - \* Physical injury
  - \* Genital injury: external and internal genitalia
  - \* Laboratory investigation: acid phosphatase, sperm

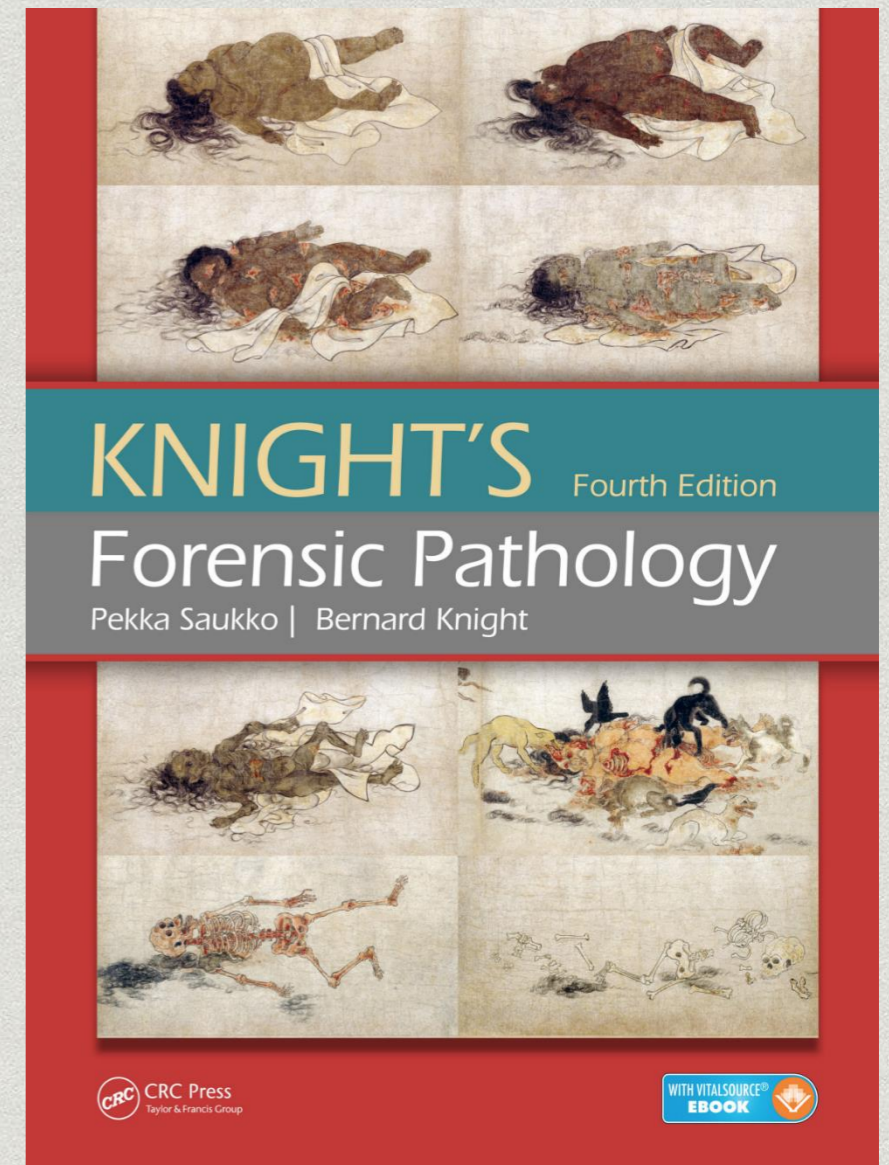

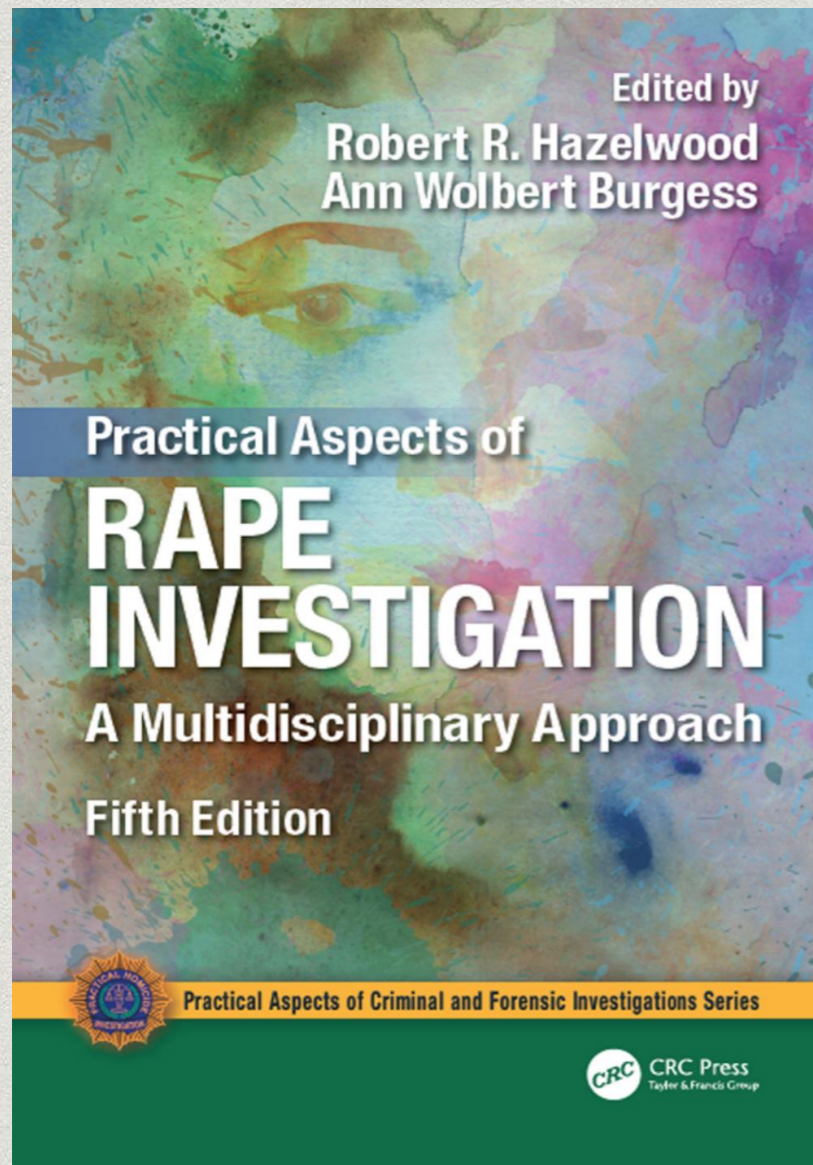
## \* Comment

- \* พบหลักฐานว่าผ่านการร่วมประเวณี: sperm  $\pm$  sign of penetration
- \* พบหลักฐานว่าน่าจะผ่านการร่วมประเวณี: recent wound, presumptive evidence, high specific STD
- \* พบหลักฐานว่าอาจจะผ่านการร่วมประเวณี: low specific STD
- \* ไม่พบหลักฐานว่าผ่านการร่วมประเวณี
- \* พบหลักฐานว่าเคยผ่านการร่วมประเวณี: old tear of hymen

- \* No sperm may be due to
  - \* Use of condom
  - \* Failure to ejaculate
  - \* Drainage of sperm Ex. menstruation, leukorrhoea
  - \* Aspermia
  - \* Prolong than 5-7 days



# References



Hazelwood RR, Burgess AW (2017). Practical aspects of rape investigation: A multidisciplinary approach, 5<sup>th</sup> Ed. Boca Raton, FL: CRC Press.

Li R (2015). Forensic Biology, 2<sup>nd</sup> Ed. Boca Raton, FL: CRC Press.

Saukko P, Knight B (2016). Knight's Forensic Pathology, 4<sup>th</sup> Ed. Abingdon, Oxon: CRC Press.

QUESTION????